

Utilização de desoxiribonuclease humana recombinante numa unidade de cuidados intensivos pediátricos – experiência de um centro

Use of recombinant human deoxyribonuclease in pediatric intensive care unit – a single-center experience

Daniel Meireles^{a,*} , Sofia Ribeiro Fernandes^a , Alzira Sarmento^a ,
Telma Barbosa^a , Manuel Ferreira Magalhães^a , Ana Ramos^a ,
Paula Cristina Fernandes^a 

RESUMO

Objetivo: A dornase alfa (rhDNase) reduz a viscosidade da expectoração pulmonar purulenta. O seu benefício em doentes com fibrose cística (FC) é comprovado, no entanto, as evidências da sua aplicabilidade em outras patologias são limitadas. Este estudo pretende apresentar a nossa experiência com a utilização de rhDNase em doentes não-FC internados na Unidade de Terapia Intensiva Pediátrica (UTIP). No nosso centro, utilizamos rhDNase em 24 casos, durante broncoscopia flexível. Desses, 20 (83%) apresentaram atelectasia e sete (29%) foram admitidos na UCIP. Quatro doentes (57%) estavam em ventilação mecânica (VM).

Descrição do caso: Apresentamos dois casos de administração diária de rhDNase na UTIP: o paciente A tem 8 anos, sexo masculino, internado por choque séptico e síndrome da angústia respiratória aguda (SARA). Necessitou de VM com parâmetros agressivos e teve várias complicações clínicas. No D50 iniciou rhDNase com melhoria da FiO_2 , $PaCO_2$ e relação PaO_2/FiO_2 , assim como dos achados radiológicos. Foi extubado no D23 de tratamento. A paciente B é uma criança de 17 meses, sexo feminino, internada por estado de mal epilético, com necessidade de ventilação agressiva e com várias complicações respiratórias (infeciosas e de barotrauma). Iniciou rhDNase no D60. Ao longo do tratamento verificamos melhoria da FiO_2 e da relação PaO_2/FiO_2 , assim como uma tendência para a diminuição da $PaCO_2$ e melhoria radiológica. Não foram descritas complicações para ambos os pacientes.

Comentários: A rhDNase pode ser uma ferramenta útil e segura para pacientes em VM prolongada e com lesão pulmonar

ABSTRACT

Objective: Dornase alfa (rhDNase) reduces the viscosity of purulent sputum in the lungs. The use in patients with cystic fibrosis (CF) is proven. However, the evidence of its applicability to other conditions is limited. This study aims to present the authors' experience with the use of rhDNase in non-CF patients admitted to the Pediatric Intensive Care Unit (PICU). At the study center, rhDNase was used during flexible bronchoscopies in 24 cases, of which 20 (83%) had atelectasis and seven (29%) were admitted to PICU. Four patients (57%) were on invasive mechanical ventilation (MV).

Case description: Two cases of daily rhDNase administration at PICU are presented: patient A was an 8-year-old boy admitted with septic shock and acute respiratory distress syndrome (ARDS). The patient required mechanical ventilation with aggressive settings and experienced several clinical complications. On D50, he started rhDNase treatment with an improvement in FiO_2 , $PaCO_2$ and PaO_2/FiO_2 ratio according to radiologic findings. He was extubated on D23 of treatment.

Patient B was a 17-month-old girl admitted with a convulsive status epilepticus who experienced respiratory complications (infectious and barotrauma) with ARDS, requiring aggressive ventilation. She initiated rhDNase treatment on D60. During the treatment an improvement in FiO_2 , PaO_2/FiO_2 ratio and a tendency of $PaCO_2$ decrease were found. She had radiological improvement. No complications were described.

Comments: RhDNase may be a helpful and safe tool to use in PICU prolonged intubated patients with ventilator-induced lung

*Autor correspondente. E-mail: daniel.r.meireles@gmail.com. (D. Meireles).

^aCentro Hospitalar Universitário do Porto, Porto, Portugal.

Recebido em 29 de maio de 2020; aprovado em 27 de setembro de 2020.

induzida pelo ventilador. São necessários estudos adicionais para avaliar e propor indicações válidas.

Palavras-chave: Desoxirribonuclease I; Atelectasia pulmonar; Cuidados críticos; Ventilação.

injury. Further studies are needed to assess and propose valid indications.

Keywords: Deoxyribonuclease I; Pulmonary atelectasis; Critical care; Ventilation.

INTRODUÇÃO

Alfadornase (rhDNase) é uma solução purificada de desoxirribonuclease humana recombinante (rhDNase) que reduz a viscosidade do escarro purulento nos pulmões por meio da digestão do ácido desoxirribonucleico (DNA) extracelular das vias aéreas liberado dos neutrófilos.^{1,2} Esse mecanismo permite melhorar a depuração de secreções respiratórias. Atualmente, o medicamento Pulmozyme® (rhDNase) é licenciado para adultos e crianças com cinco anos ou mais na América do Norte e na Europa.²

Atualmente, o uso de alfadornase nebulizada está bem estabelecido para o tratamento de pacientes com fibrose cística (FC), com melhora da mortalidade e morbidade em comparação ao placebo e outros medicamentos.³ O uso da rhDNase para outras doenças pulmonares, como asma, bronquiolite ou discinesia ciliar primária, foi estudada com graus variáveis de sucesso. Mas uma revisão sistemática publicada pela Cochrane em 2012, que analisou a administração de rhDNase na bronquiolite viral em crianças menores de 24 meses, concluiu que essa intervenção não reduziu o tempo de internação nem acelerou a melhora clínica.¹

A evidência de seu uso para outras doenças é limitada. Riethmueller et al. avaliaram o uso de rhDNase em pacientes pediátricos com menos de dois anos de idade em recuperação de cirurgia para cardiopatia congênita.⁴ O desfecho primário foi a taxa de reintubação e não houve diferença entre solução salina 0,9% (n=50) ou alfadornase (n=50). Mas em uma análise *post hoc*, os autores relataram tempo menor de ventilação mecânica, tempo menor de permanência na Unidade de Terapia Intensiva (UTI) e custo mais baixo de hospitalização no grupo rhDNase.⁴ Em 2009, o mesmo autor publicou um estudo retrospectivo comparando a administração endotraqueal de alfadornase *versus* instilação de solução salina em pacientes intubados, da UTI Pediátrica geral (UTIP), com atelectasia ou infiltrados pulmonares na radiografia de tórax.⁵ No estudo, os pacientes tratados com rhDNase tiveram melhora na atelectasia e redução mais rápida da fração de oxigênio inspirado (FiO₂) e pico de pressão inspiratória.⁵

Outros estudos com amostras menores foram realizados para avaliar a eficácia do tratamento com alfadornase. Um estudo retrospectivo publicado em 2005 por Hendricks et al. avaliou o uso de rhDNase nebulizada em doentes não

intubados e rdDNase instilada em pacientes intubados na UTIP (n=30), e 57% desses pacientes apresentaram melhora em pelo menos duas das variáveis medidas (frequência respiratória, FiO₂ e pressão parcial de dióxido de carbono [PaCO₂]).⁶ Fedakar et al. publicaram em 2012 um estudo não randomizado em pacientes neonatais de UTI (n=22) e mostrou melhorias na radiografia de tórax, frequência respiratória, FiO₂ e PaCO₂ em 82% dos bebês tratados com rhDNase nebulizada duas vezes ao dia durante três dias.⁷ Outro estudo retrospectivo publicado em 2009 por Prodhon et al. incluiu pacientes pediátricos de UTI cardíaca (n=38) e os resultados mostraram melhorias nos escores de raios-X de tórax de atelectasia em pacientes tratados com alfadornase duas vezes ao dia.⁸

O objetivo do estudo foi descrever dois casos da nossa experiência com o tratamento diário com alfadornase em UTIP, especificamente em pacientes em ventilação invasiva prolongada e com possível/provável lesão pulmonar induzida por ventilador (LPIVM), como atelectasia recorrente ou infiltrados pulmonares na radiografia de tórax.

No nosso hospital, foram realizadas 222 broncoscopias flexíveis (BF) entre janeiro de 2013 e junho de 2019 (43 vezes para fins terapêuticos). Nesses pacientes, a rhDNase foi instilada em 24 BF e a indicação mais frequente foi atelectasia (em 83% das BF terapêuticas). Nas BF terapêuticas, vários pacientes apresentavam doença crônica e a doença neuromuscular foi a mais comum entre eles (42%). Sete dos 24 pacientes tratados com rhDNase por meio de BF (29%) foram internados na UTIP. Dois desses pacientes foram tratados com uma primeira dose de alfadornase por BF e a terapia mantida diariamente por instilação de tubo endotraqueal. A rhDNase foi administrada duas vezes ao dia na dose de 2.500 UI (a cada 12 horas).

Os dados clínicos analisados dos pacientes incluíram frequência respiratória e parâmetros ventilatórios, como pico de pressão inspiratória, FiO₂, PaCO₂ e a relação pressão parcial de oxigênio (PaO₂)/FiO₂. Essas informações foram analisadas descritivamente em função das medidas mencionadas.

Em ambos os casos, para avaliação da evolução objetiva, cada radiografia de tórax foi checada para três itens: atelectasia, hiperinsuflação e desvio do mediastino. A fim de padronizar a interpretação da radiografia de tórax, um sistema de

pontuação para atelectasia usado anteriormente por Hendriks et al. foi considerada.⁶ Para atelectasia, uma atelectasia parcial de um lobo tinha um ponto, e a atelectasia completa tinha dois pontos. A presença ou ausência de hiperinsuflação foi pontuada por um ponto ou zero pontos, respectivamente. A presença ou ausência de deslocamento do mediastino foi pontuada como um ou zero. Esses resultados foram somados para cada raio-x. Quando relevante, uma análise inferencial exploratória foi realizada para comparar os dados clínicos pré e pós-tratamento com rhDNase.

RELATO DE CASO

O paciente A era uma criança de 8 anos do sexo masculino (Tabela 1) com diagnóstico de leucemia linfoblástica aguda de células B tratado com esquema quimioterápico com vincristina, mercaptopurina e metotrexato. Foi transferido de outro hospital por choque séptico secundário a colite pseudomembranosa. Mesmo após o início e otimização do antibiótico, apresentou curso clínico ruim e foi internado na UTIP.

Na admissão, o paciente encontrava-se hemodinamicamente instável, em altas doses de aminas vasoativas. No primeiro dia (D1), o paciente desenvolveu uma síndrome de angústia respiratória aguda (SARA), com relação $\text{PaO}_2/\text{FiO}_2$ de 132, e iniciou ventilação mecânica convencional com configurações agressivas (controle de volume regulado por pressão com pico de pressão inspiratória de 24 cmH_2O , pressão expiratória final positiva 12 cmH_2O e FiO_2 100%).

Durante a internação na UTIP, manteve parâmetros ventilatórios agressivos ($\text{FiO}_2 > 75\%$ e pico máximo da pressão inspiratória 36 cmH_2O), levando a uma otimização dos modos ventilatórios (ventilação de alta frequência durante D14-D19, porém sem nenhuma melhora posterior). Depois disso, apresentou algumas complicações clínicas, como atelectasias de

repetição, pneumotórax tratado com inserção de tubos torácicos e pleurodese química.

No D50, iniciou administração intratraqueal de rhDNase (Pulmozyme®) na dosagem de 2.500 UI a cada 12 horas. Antes do início da rhDNase, a radiografia apresentava atelectasia pulmonar com pontuação três (Figura 1A).

Durante os 23 dias de tratamento com alfadornase, verificou-se melhora da relação $\text{PaO}_2/\text{FiO}_2$ e dos parâmetros ventilatórios como FiO_2 , frequência respiratória (FR, número de respirações por minuto), PaCO_2 e pico de pressão inspiratória. Esses resultados são apresentados na Tabela 2. Ao realizar uma análise exploratória da mediana da FiO_2 , PaCO_2 e relação $\text{PaO}_2/\text{FiO}_2$, foi constatada uma diferença entre o período antes da rhDNase e após o início do tratamento (Tabela 2). Após o início do tratamento com rhDNase, o paciente permaneceu mais 23 dias em ventilação mecânica (já estava com 50 dias de intubação no início do tratamento), com evolução favorável. A radiografia de tórax 24 horas após o dia da extubação é apresentada na Figura 1B, com escore um. O tratamento com rhDNase foi interrompido logo após a extubação (duração total do tratamento de 23 dias). Em seguida, o paciente não necessitou de ventilação mecânica novamente e recebeu alta para a enfermaria pediátrica no 86º dia de internação na UTIP.

A paciente B era uma criança de 17 meses do sexo feminino (Tabela 1) admitida na UTIP com quadro de estado de mal epilético. Foi intubada e iniciou ventilação mecânica convencional no dia da admissão (D1) e, nesse período, encontrava-se hemodinamicamente instável, necessitando de aminas vasoativas (que foram interrompidas no D6).

Durante a internação na UTIP, apresentou diversas complicações respiratórias, principalmente infecção pulmonar recorrente: D1 – adenovírus e metapneumovírus (aspirado nasofaríngeo); D24 – citomegalovírus (lavado broncoalveolar); D40 – metapneumovírus (aspirado nasofaríngeo); D65 – *Stenotrophomonas maltophilia* (aspirado brônquico). A paciente apresentou outras complicações, como pneumotórax e pneumomediastino, no D14, com necessidade de inserção de tubo torácico.

De fato, ela necessitava de parâmetros ventilatórios elevados (30 cmH_2O , máximo do pico de pressão inspiratória) e desenvolveu SARA com relação $\text{PaO}_2/\text{FiO}_2$ inferior a 150, apesar da otimização dos parâmetros ventilatórios. A paciente iniciou tratamento com rhDNase intratraqueal no D60, com administração diária (Pulmozyme®) de 2.500 UI a cada 12 horas. Nesse momento, sua radiografia de tórax tinha pontuação três (Figura 2A).

Novamente, durante o tratamento com rhDNase, observou-se evolução favorável do quadro respiratório, especificamente

Tabela 1 Características clínicas dos pacientes.

Característica	Paciente A	Paciente B
Sexo	Masculino	Feminino
Duração da ventilação mecânica (dias)	70	75
Tempo de internação na Unidade de Terapia Intensiva Pediátrica (dias)	86	94
Dia do início do tratamento com alfadornase	50	60
Duração do tratamento com alfaornase (dias)	23	17

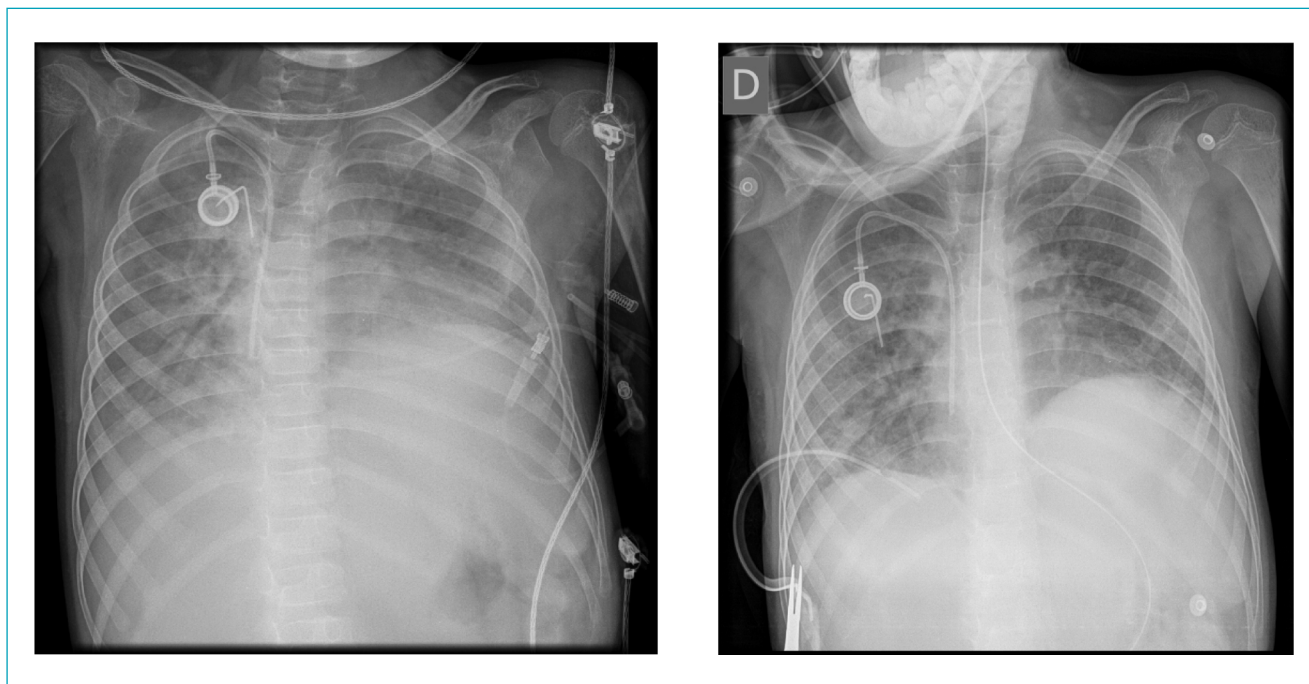


Figura 1 Radiografia de tórax realizada no primeiro dia e 24 horas após a suspensão da terapia com alfadornase no paciente A.

Tabela 2 Parâmetros clínicos antes e depois do tratamento com alfadornase.

	Paciente A		Paciente B	
	Antes da alfadornase (IQR)	Depois da alfadornase (IQR)	Antes da alfadornase (IQR)	Depois da alfadornase (IQR)
Frequência respiratória (momentos/minuto)	38 (11,0)	32 (14,0)	35 (0,75)	28 (14,0)
Pico de pressão inspiratória (mmHg)	26 (6,0)	19 (4,50)	21 (4,0)	22 (8,25)
Fração de oxigênio inspirado (%)	95 (20,0)	35 (15,0)	100 (18,75)	50 (42,0)
Pressão parcial de dióxido de carbono (mmHg)	65 (20,0)	48 (10,50)	49 (11,50)	44 (15,0)
Pressão parcial de oxigênio/Fração de oxigênio inspirado Razão	133 (55,0)	343 (209,0)	122 (44,75)	317 (368,50)

Valores expressos em mediana e intervalo interquartil (IQR).

em relação à FiO_2 , frequência respiratória, $PaCO_2$ e relação PaO_2/FiO_2 e pico de pressão inspiratória (Tabela 2). Além disso, verificou-se diferença entre o período antes e após o tratamento para FiO_2 , $PaCO_2$ e relação PaO_2/FiO_2 . A mediana da $PaCO_2$ diminuiu durante o tratamento (Tabela 2). A paciente melhorou gradativamente desde o início do tratamento com rhDNase e foi extubada no D75 (15 dias de tratamento). O tratamento foi interrompido no momento da extubação,

quando a radiografia de tórax se apresentava normal – escore 0-1 (Figura 2B). Da mesma forma, a paciente B não necessitou de ventilação mecânica novamente e recebeu alta hospitalar no 94º dia de internação na UTIP.

A Figura 3 mostra a necessidade de FiO_2 dos pacientes A e B durante a internação na UTIP. O declínio desde o início do tratamento com rhDNase é notável (dia 50 para o paciente A e dia 60 para a paciente B).

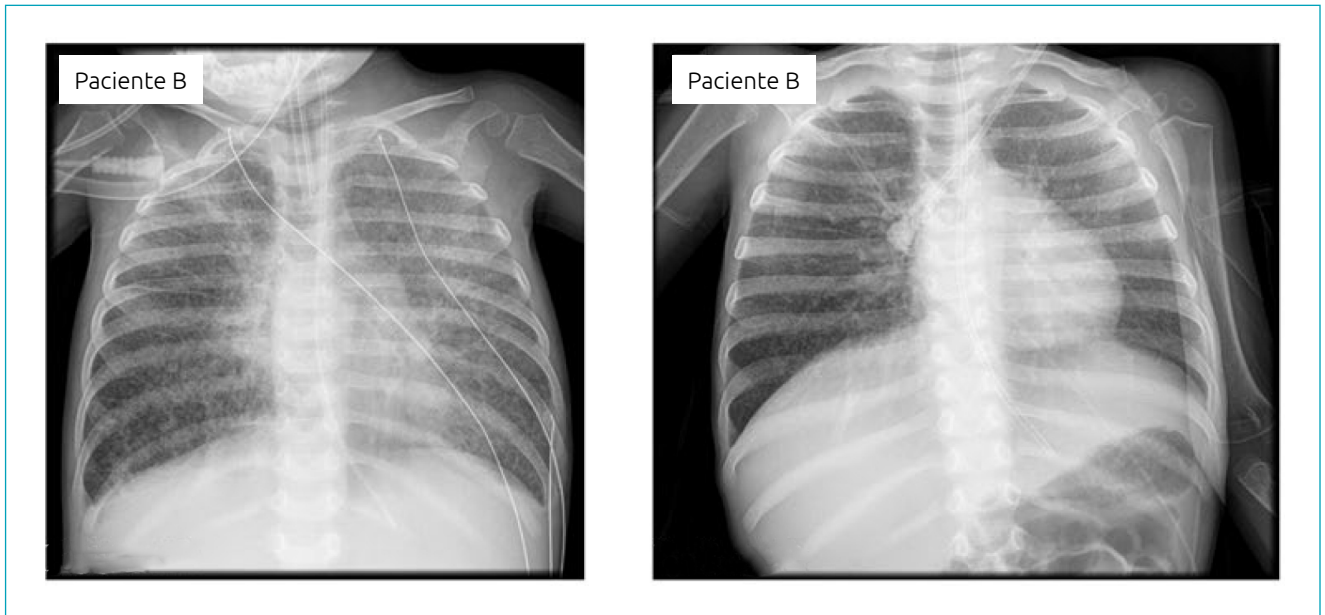


Figura 2 Radiografia de tórax realizada no primeiro dia e 24 horas após a suspensão da terapia com alfadornase na paciente B.

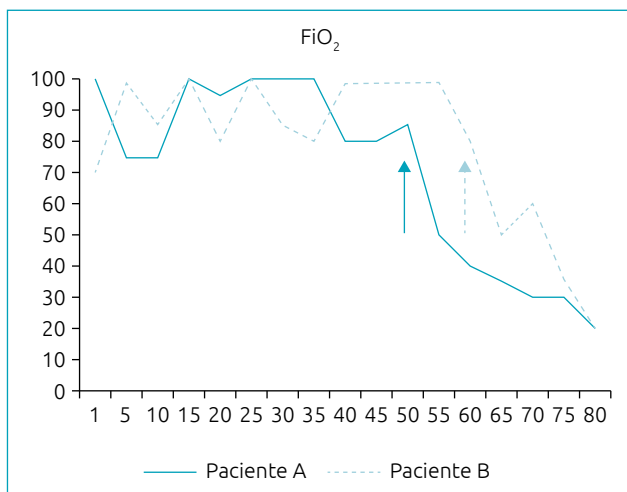


Figura 3 Fração de oxigênio inspirado dos pacientes A e B durante internação na Unidade de Terapia Intensiva Pediátrica. As setas indicam o início da administração de alfadornase.

DISCUSSÃO

A LPIVM é uma complicação frequente em crianças em ventilação mecânica prolongada e infecções respiratórias. Em ambos os pacientes analisados neste estudo, foi observado colapso/atelectasia pulmonar. A incidência dessa complicação é estimada em 8–54% dos pacientes pediátricos em ventilação mecânica, com aumento concomitante da morbidade e do tempo de

internação. A dificuldade de depuração pulmonar, além da redução da capacidade residual funcional nesse tipo de pacientes, pode explicar a atelectasia nesses pacientes.^{8,9}

Em pacientes com infecções pulmonares complicadas por atelectasia, as secreções respiratórias e o muco apresentam alta concentração de DNA. O DNA tem tendência intrínseca de formar um gel viscoso, com aumento da viscosidade e adesividade do muco.¹⁰ Por esse motivo, a rhDNase pode ser um tratamento eficaz.

Apesar de o tratamento com rhDNase ter sido administrado diariamente em apenas dois pacientes, a presente série de casos sugere que pode ser uma escolha terapêutica válida. De fato, pode estar associada a uma resolução mais rápida da atelectasia e, portanto, a um possível tempo menor de ventilação mecânica e a um período mais curto de permanência na UTIP. Se o período de ventilação mecânica for minimizado, a comorbidade e todos os riscos associados a esse procedimento podem ser reduzidos.

Existem vários estudos publicados na literatura sobre a administração de rhDNase a pacientes sem FC: relatos de casos,¹¹⁻¹⁴ estudos retrospectivos,^{6,8} uma revisão clássica,¹⁵ revisões sistemáticas,^{1,16} um ensaio controlado não randomizado⁷ e um ensaio randomizado ensaio clínico controlado.⁴ A maioria deles sugere uma melhora clínica após o tratamento com rhDNase em pacientes com atelectasia.

Riethmueller et al. mostraram algumas vantagens no uso de rhDNase em pacientes pediátricos, como melhora da atelectasia com menor tempo de ventilação mecânica e tempo de internação

na UTI.^{4,5} Prodhon et al., em 2009, também mostraram melhora nos escores radiológicos de atelectasia de tórax.⁸ Outros estudos realizados com amostras menores reportaram a mesma tendência para o tratamento com rhDNase, como Fedakar et al., em 2012, em pacientes neonatais⁷ e Hendriks et al., em 2005.⁶

Alguns estudos apresentaram resultados inconsistentes com o tratamento com rhDNase, razão pela qual alguns autores, como Papacostas e Strickland, afirmaram que o uso rotineiro de rhDNase na população sem FC não pode ser recomendado.^{15,16} No entanto, alguns estudos anteriores mostraram extubação mais precoce em pacientes tratados com alfadornase.

A administração intratraqueal parece segura no cenário clínico atual. Nesses dois pacientes, os efeitos da rhDNase foram aparentemente semelhantes aos verificados em pacientes com FC, com melhora das secreções respiratórias viscosas. A paciente B tinha 17 meses de idade no momento da admissão, menor do que a idade habitual de pacientes com FC (acima de cinco anos de idade).

Em ambos os pacientes, desde o início da administração de rhDNase, a necessidade de FiO₂ diminuiu e verificou-se também melhora da relação PaO₂/FiO₂ e da PaCO₂. Foi encontrada uma tendência decrescente na frequência respiratória e no pico de pressão inspiratória nesses pacientes.

A radiografia de tórax foi avaliada de acordo com um sistema de pontuação usado anteriormente em um estudo que definiu uma classificação consistente com boa concordância entre os especialistas que interpretavam as radiografias de tórax.⁶ No nosso estudo houve forte concordância quanto à evolução radiológica favorável em ambos os pacientes (ver imagens).

Houve várias limitações na interpretação e análise exploratória de ambos os casos clínicos. Em primeiro lugar, a principal limitação esteve relacionada à natureza retrospectiva; em segundo lugar, foram apresentados apenas dois pacientes em

um ambiente clínico específico, dificultando a generalização dos resultados; por último, o curso clínico foi muito imprevisível e diferente nos dois casos. No entanto, não foi encontrada nenhuma diferença entre o procedimento técnico da administração de rhDNase entre os pacientes. Outra limitação foi a classificação das radiografias de tórax, mas os autores procuraram superar esse problema tendo dois intensivistas experientes independentes para interpretar os achados da radiografia.

Nenhuma complicação maior, como dessaturação imediata de oxigênio, hemorragia pulmonar ou piora dos parâmetros pulmonares associados à terapia com alfadornase, foi encontrada nos pacientes do estudo.

Em conclusão, o uso de rhDNase é enfatizado como uma ferramenta útil para pacientes intubados internados em UTIP, com configurações de ventilação mecânica altas e atelectasia. Portanto, mais estudos são necessários para avaliar e, eventualmente, propor indicações válidas para o uso de rhDNase nesse tipo de pacientes.

Financiamento

O estudo não recebeu financiamento.

Conflito de interesses

Os autores declaram não haver conflito de interesses.

Contribuição dos autores

Desenho do estudo: Meireles D, Ferreira-Magalhães M. *Coleta de dados:* Meireles D. *Análise dos dados:* Meireles D, Fernandes PC. *Redação do manuscrito:* Meireles D. *Revisão do manuscrito:* Meireles D, Fernandes SR, Sarmento A, Barbosa T, Ramos A, Fernandes PC. *Supervisão do estudo:* Meireles D, Ferreira-Magalhães M.

REFERÊNCIAS

1. Enriquez A, Chu I-W, Mellis C, Lin W-Y. Nebulised deoxyribonuclease for viral bronchiolitis in children younger than 24 months. *Cochrane Database Syst Rev.* 2012;11:CD008395. <https://doi.org/10.1002/14651858.cd008395.pub2>
2. Yang CL, Chilvers M, Montgomery M, Nolan SJ. Dornase alfa for cystic fibrosis. *Paediatr Respir Rev.* 2017;21:65-7. <https://doi.org/10.1016/j.prrv.2016.09.001>
3. Yang C, Montgomery M. Dornase alfa for cystic fibrosis. *Cochrane Database Syst Rev.* 2018;9: CD001127. <https://doi.org/10.1002/14651858.cd001127.pub4>
4. Riethmueller J, Borth-Bruhns T, Kumpf M, Vonthein R, Wiskirchen J, Stern M, et al. Recombinant human deoxyribonuclease shortens ventilation time in young, mechanically ventilated children. *Pediatr Pulmonol.* 2006;41:61-6. <https://doi.org/10.1002/ppul.20298>
5. Riethmueller J, Kumpf M, Borth-Bruhns T, Brehm W, Wiskirchen J, Sieverding L, et al. Clinical and in vitro effect of dornase alfa in mechanically ventilated pediatric non-cystic fibrosis patients with atelectases. *Cell Physiol Biochem.* 2009;23:205-10. <https://doi.org/10.1159/000204109>
6. Hendriks T, Hoog M, Lequin MH, Devos AS, Merkus P. DNase and atelectasis in non-cystic fibrosis pediatric patients. *Crit Care.* 2005;9:R351-6. <https://doi.org/10.1186/cc3544>

7. Fedakar A, Aydogdu C, Fedakar A, Ugurlucan M, Bolu S, Iskender M. Safety of recombinant human deoxyribonuclease as a rescue treatment for persistent atelectasis in newborns. *Ann Saudi Med*. 2012;32:131-6. <https://doi.org/10.5144/0256-4947.2012.131>
8. Prodhan P, Greenberg, B, Bhutta, AT, Hyde C, Vankatesan A, Imamura M, et al. Recombinant human deoxyribonuclease improves atelectasis in mechanically ventilated children with cardiac disease. *Congenit Heart Dis*. 2009;4:166-73. <https://doi.org/10.1111/j.1747-0803.2009.00289.x>
9. Rivera R, Tibballs J. Complications of endotracheal intubation and mechanical ventilation in infants and children. *Crit Care Med*. 1992;20:193-9. <https://doi.org/10.1097/00003246-199202000-00008>
10. Armstrong J, White J. Liquefaction of viscous purulent exudates by deoxyribonuclease. *Lancet*. 1950;256:739-42. [https://doi.org/10.1016/s0140-6736\(50\)91676-x](https://doi.org/10.1016/s0140-6736(50)91676-x)
11. Voelker KG, Chetty KG, Mahutte CK. Resolution of recurrent atelectasis in spinal cord injury patients with administration of recombinant human DNase. *Intensive Care Med*. 1996;22:582-4. <https://doi.org/10.1007/bf01708100>
12. Merkus PJ, Hoog M, Gent R, Jongste JC. DNase treatment for atelectasis in infants with severe respiratory syncytial virus bronchiolitis. *Eur Respir J*. 2001;18:734-7.
13. El Hassan N, Chess P, Huysman M, Merkus PJ, Jongste JC. Rescue use of DNase in critical lung atelectasis and mucus retention in premature neonates. *Pediatrics*. 2001;18:468-70. <https://doi.org/10.1542/peds.108.2.468>
14. Boeuf B, Prouix F, Morneau S, Marton D, Lacroix J. Letter to the editor. *Pediatr Pulmonol*. 1998;26:47. [https://doi.org/10.1002/\(sici\)1099-0496\(199808\)26:2<147::aid-ppul14>3.0.co;2-1](https://doi.org/10.1002/(sici)1099-0496(199808)26:2<147::aid-ppul14>3.0.co;2-1)
15. Papacostas MF, Luckett P, Hupp S. The use of pulmonary clearance medications in the acutely ill patient. *Expert Rev Respir Med*. 2017;11:815-26. <https://doi.org/10.1080/17476348.2017.1358089>
16. Strickland SL, Rubin BK, Haas CF, Volsko TA, Drescher GS, O'Malley CA. AARC clinical practice guideline: Effectiveness of pharmacologic airway clearance therapies in hospitalized patients. *Respir Care*. 2015;60:1071-7. <https://doi.org/10.4187/respcare.04165>