



# REVISTA PAULISTA DE PEDIATRIA

www.rpped.com.br



## RELATO DE CASO

### **Flutter atrial neonatal após inserção de cateter umbilical intracardiaco**



Marcos Moura de Almeida\*, Wlândia Gislayne de Sousa Tavares,  
Maria Mônica Alencar Araripe Furtado e Maria Marcia Farias Trajano Fontenele

Maternidade Escola Assis Chateaubriand, Universidade Federal do Ceará (UFC), Fortaleza, Ceará, Brasil

Recebido em 28 de janeiro de 2015; aceito em 15 de maio de 2015  
Disponível na Internet em 9 de outubro de 2015

#### PALAVRAS-CHAVE

Flutter atrial;  
Cateteres;  
Recém-nascido

#### KEYWORDS

Atrial flutter;  
Catheters;  
Newborn

#### Resumo

**Objetivo:** Descrever um caso de flutter atrial neonatal após a inserção de um cateter venoso umbilical intracardiaco, relatar sua evolução clínica e fazer uma revisão bibliográfica sobre o tema.

**Descrição do caso:** Recém-nascido pré-termo tardio de 35 semanas de idade gestacional, filho de mãe diabética, grande para a idade gestacional, com desconforto respiratório precoce e risco para infecção neonatal, que necessitou de cateterização venosa umbilical. Após o procedimento, o paciente apresentou taquicardia. A radiografia torácica evidenciou posição intracardiaca inadequada do cateter umbilical, que foi tracionado, e o neonato permaneceu taquicárdico. O eletrocardiograma permitiu o diagnóstico de flutter atrial. Por conta da instabilidade hemodinâmica foi feita cardioversão elétrica, com sucesso.

**Comentários:** A relação entre arritmias atriais e cateteres umbilicais mal posicionados tem sido descrita na literatura, mas, nesse caso, vale ressaltar o fato de o paciente ser filho de mãe diabética, o que consiste em outro fator de risco para as arritmias cardíacas. O flutter atrial isolado é uma taquiarritmia rara no período neonatal. O seu reconhecimento é fundamental para um tratamento precoce e para evitar complicações sistêmicas e até mesmo fatais.

© 2015 Sociedade de Pediatria de São Paulo. Publicado por Elsevier Editora Ltda. Este é um artigo Open Access sob a licença CC BY (<http://creativecommons.org/licenses/by/4.0/>).

#### Neonatal atrial flutter after the insertion of an intracardiac umbilical venous catheter

#### Abstract

**Objective:** To describe a case of neonatal atrial flutter after the insertion of an intracardiac umbilical venous catheter, reporting the clinical presentation and reviewing the literature on this subject.

DOI se refere ao artigo: <http://dx.doi.org/10.1016/j.rppede.2015.10.002>

\* Autor para correspondência.

E-mails: [marcosmouradealmeida@gmail.com](mailto:marcosmouradealmeida@gmail.com), [marcos\\_malmeida@yahoo.com.br](mailto:marcos_malmeida@yahoo.com.br) (M.M. Almeida).

*Case description:* A late-preterm newborn, born at 35 weeks of gestational age to a diabetic mother and large for gestational age, with respiratory distress and rule-out sepsis, required an umbilical venous access. After the insertion of the umbilical venous catheter, the patient presented with tachycardia. Chest radiography showed that the catheter was placed in the position that corresponds to the left atrium, and traction was applied. The patient persisted with tachycardia, and an electrocardiogram showed atrial flutter. As the patient was hemodynamically unstable, electric cardioversion was successfully applied.

*Comments:* The association between atrial arrhythmias and misplaced umbilical catheters has been described in the literature, but in this case, it is noteworthy that the patient was an infant born to a diabetic mother, which consists in another risk factor for heart arrhythmias. Isolated atrial flutter is a rare tachyarrhythmia in the neonatal period and its identification is essential to establish early treatment and prevent systemic complications and even death.

© 2015 Sociedade de Pediatria de São Paulo. Published by Elsevier Editora Ltda. This is an open access article under the CC BY license (<http://creativecommons.org/licenses/by/4.0/>).

## Introdução

O flutter atrial é uma arritmia incomum no período neonatal. A sua baixa incidência dificulta a feitura de estudos e justifica as poucas publicações sobre a melhor conduta terapêutica e o prognóstico em longo prazo.<sup>1,2</sup>

O cateterismo umbilical é comumente usado no manejo neonatal para administração de nutrição parenteral, soluções hipertônicas, hemoderivados, monitoração da pressão arterial e infusão de medicações. Este procedimento, apesar de fácil execução, tem riscos potenciais, incluindo infecção relacionada ao cateter, trombozes, perfuração miocárdica, efusões pleural e pericárdica e arritmias.<sup>3</sup> Os cateteres devem ser idealmente posicionados entre a veia cava inferior e o átrio direito. Cateteres que ultrapassam o átrio direito podem se alojar na veia cava superior, ventrículo direito, mas geralmente passam através do forame oval e se alojam no átrio esquerdo, o que podendo levar a lesão no endocárdio.<sup>4</sup> A associação entre cateterismo venoso umbilical e arritmias cardíacas é relatada principalmente quando o cateter está mal

posicionado, intracardiaco.<sup>4-8</sup>

Anormalidades no ritmo cardíaco fetal ocorrem em 2% das gestações.<sup>9</sup> Fetos de mães diabéticas requerem cuidado especial, tanto no período pré-natal como no neonatal precoce. Esses recém-nascidos são geralmente grandes para a idade gestacional (GIG), têm maiores taxas de admissão em unidades de terapia intensiva (UTI) neonatal e maior mortalidade do que recém-nascidos adequados para idade gestacional, além de maior frequência de arritmia atrial.<sup>9,10</sup>

O objetivo deste artigo é relatar um caso de recém-nascido GIG e filho de mãe diabética que desenvolveu flutter atrial após a inserção de cateter venoso umbilical intracardiaco, relatar sua evolução clínica e fazer uma breve revisão bibliográfica sobre o tema.

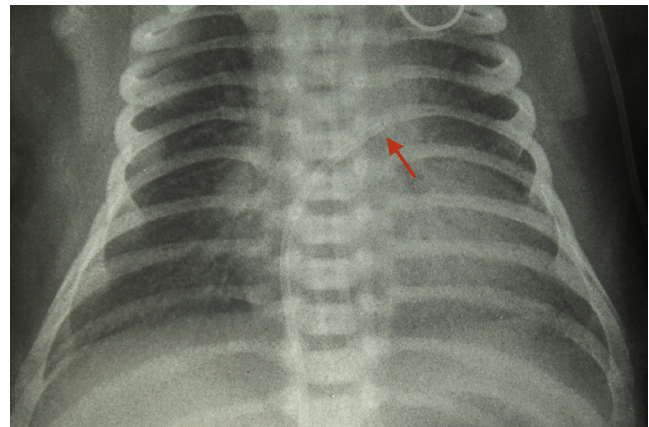
## Descrição do caso

Recém-nascido filho de mãe diabética, com doença hipertensiva específica da gravidez e infecção do trato urinário cujo tratamento foi iniciado durante o trabalho de parto. O paciente nasceu por parto cesáreo por indicação obstétrica com 35 semanas de idade gestacional, de acordo

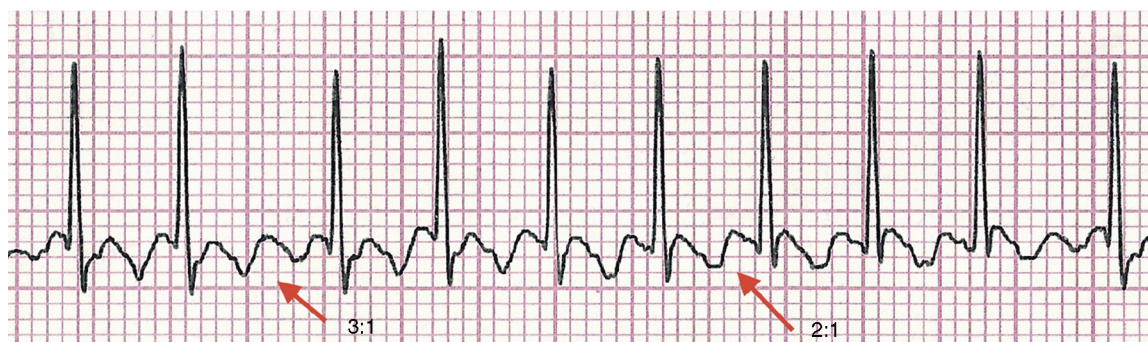
com a data da última menstruação, com boletim de Apgar no primeiro e quinto minuto de vida de, respectivamente, três e oito, peso de nascimento de 3.755g, classificado como GIG pela curva de valores de referência de peso neonatal de Alexander.<sup>11</sup>

Apresentou desconforto respiratório precoce leve, sem demais alterações no exame físico, e hipoglicemia assintomática na primeira hora de vida, resolvida após administração de dieta. O recém-nascido foi levado para a unidade neonatal de médio risco em uso de oxigênio com fração inspiratória de 40%. Com 10 horas de vida apresentou piora do desconforto respiratório e foi levado à UTI neonatal para suporte ventilatório em dispositivo de pressão positiva contínua de vias aéreas (CPAP) e início de antibioticoterapia pelo risco de infecção neonatal. Foi feito cateterismo umbilical venoso com aproximadamente 12 horas de vida por dificuldade na obtenção de acesso venoso periférico.

Logo após o procedimento, o paciente apresentou taquicardia persistente (190-230 batimentos por minuto) e piora do padrão respiratório. Foi necessária a intubação orotraqueal. A radiografia de tórax evidenciou área cardíaca normal, campos pulmonares limpos e cateter umbilical intracardiaco, em topografia do átrio esquerdo (fig. 1), o qual foi reposicionado. O paciente, porém, manteve-se taquicárdico. Foi, então, feito o eletrocardiograma, que



**Figura 1** Cateter umbilical venoso intracardiaco em topografia de átrio esquerdo.



**Figura 2** Eletrocardiograma que evidencia o padrão serrilhado do flutter atrial com condução atrioventricular 3:1 e 2:1 na derivação D2.

confirmou uma taquicardia supraventricular, sugestiva de flutter atrial.

O diagnóstico foi confirmado após a administração de adenosina (50mcg/kg/dose), quando foi evidenciado o aspecto serrilhado da onda P característico do flutter atrial, com 460 contrações atriais por minuto (fig. 2). O neonato evoluiu com instabilidade hemodinâmica, pulsos fracos e perfusão periférica lentificada. Foi feita cardioversão elétrica (0,5 J/kg) com retorno ao ritmo sinusal. Iniciada a administração de amiodarona (5mg/kg) e o recém-nascido evoluiu sem novas taquiarritmia, manteve a estabilidade hemodinâmica. O ecocardiograma no dia seguinte à cardioversão evidenciou hipertensão pulmonar leve e forame oval pérvio 2,6mm.

O paciente permaneceu estável, com melhoria progressiva do desconforto respiratório, foi extubado após quatro dias e recebeu alta da UTI neonatal com oito dias de vida, assintomático.

## Discussão

O flutter atrial é a taquiarritmia mais comumente relatada no período fetal, é rara, de forma isolada, no período neonatal.<sup>12</sup> A etiologia é incerta, mas há relação com cardiopatias estruturais, que devem ser prontamente afastadas pelo ecocardiograma. A presença de alterações estruturais correlaciona-se a um pior prognóstico.<sup>2</sup>

O diagnóstico muitas vezes é simples, com eletrocardiograma que evidencia ondas típicas em dente de serra, mais bem evidenciadas nas derivações II, III e aVF. A apresentação clínica do flutter atrial depende da resposta ventricular à taquiarritmia atrial. No recém-nascido, a frequência atrial é de cerca de 400 batimentos por minuto (bpm), com condução atrioventricular na proporção de 2:1, resulta em uma frequência ventricular de aproximadamente 200bpm.<sup>12</sup> O paciente aqui descrito apresentou frequência ventricular em torno de 190-230bpm e atrial de 380-460bpm.

Complicações relacionadas ao cateterismo umbilical venoso são relatadas quanto ao seu posicionamento inadequado.<sup>4-8</sup> Existem métodos para determinar o comprimento correto de inserção de cateteres venosos umbilicais.<sup>13,14</sup> Um deles usa equações com base no peso do recém-nascido, conforme descrito por Shukla *et al.*<sup>13</sup> O método de Dunn, mais comumente aplicado, baseia-se na medição da distância ombro-umbigo. Esse método é dificultado

por várias limitações importantes, incluindo variações interpessoais.<sup>14</sup> Não é conhecido se a estimativa do comprimento de inserção com base nesses métodos é precisa.<sup>15</sup> Uma vez cateterizado o paciente, a localização é feita de forma rotineira por radiografia de tórax. Na radiografia de tórax em incidência anteroposterior a posição ideal da ponta do cateter se situa entre as vértebras torácicas T8-T9. Nessa posição, 90% dos cateteres estarão com sua extremidade distal entre o átrio direito e a veia cava inferior.

Ressalta-se que 56% dos cateteres venosos umbilicais, quando se usou a radiografia como método para verificar a localização da ponta do cateter, precisaram ser reposicionados por estar em local não satisfatório.<sup>16,17</sup> Comparando os métodos para identificar a posição correta dos cateteres, a ultrassonografia é um exame complementar mais acurado do que a radiografia torácica para determinar a rota e a posição de cateteres umbilicais venosos.<sup>16,17</sup> A primeira dificuldade é atravessar o duto venoso e, então, atingir sua posição central. Essa dificuldade justifica as complicações relacionadas ao seu mau posicionamento.<sup>16</sup> No paciente descrito neste relato, foi usado o método de Dunn como referência para posicionamento do cateter e avaliada a posição por radiografia de tórax, de acordo com a rotina do serviço.

A relação entre mães diabéticas e neonatos com arritmias atriais tem sido relatada na literatura. Alguns já demonstraram que fetos e neonatos com taquiarritmias atriais são mais comumente grandes para idade gestacional ou filhos de mãe diabética, como o paciente aqui apresentado. Esses têm alteração da função cardíaca, independentemente da presença de hipertrofia ventricular. Existe a hipótese de que a disfunção diastólica, com subsequente dilatação atrial, possa predispor os neonatos de mães diabéticas a arritmias atriais.<sup>9</sup>

O manejo dos recém-nascidos com arritmias cardíacas secundárias à cateterização venosa umbilical não foi estudado de modo sistemático. Como as arritmias ocorrem geralmente por mau posicionamento do cateter, o primeiro passo deve ser tracionar ou até mesmo remover o cateter. No entanto, em nosso caso, a tração não foi resolutive. O tratamento para que o ritmo cardíaco volte a ser o sinusal pode ser farmacológico (antiarrítmicos como adenosina, digoxina, amiodarona etc.) ou elétrico (cardioversão ou estimulação atrial transesofágica). A administração de adenosina pode ser eficaz, mas nem sempre trata as taquicardias de origem atrial, como o flutter atrial, conforme observado no



paciente aqui descrito.<sup>18-20</sup> No entanto, a administração de adenosina pode ajudar a identificar o *flutter* atrial, pois essa produz um bloqueio atrioventricular transitório e evidencia, no eletrocardiograma, a onda característica da arritmia.<sup>18,19</sup> Novas drogas, a maioria já usada em adultos e crianças maiores, estão sendo estudadas, como a ibutilida e a propafenona. Há relatos de casos de seu uso em recém-nascidos.<sup>21,22</sup> Quando não há resposta ao tratamento farmacológico, a terapêutica pode requerer a cardioversão sincronizada ou a estimulação atrial transesofágica, com grande probabilidade de conversão ao ritmo sinusal.<sup>1,21-24</sup> Nos casos com instabilidade hemodinâmica, a cardioversão elétrica deve ser usada preferencialmente, como ocorreu no caso aqui relatado.

Leroy *et al.*<sup>5</sup> descreveram um caso semelhante, no qual um recém-nascido a termo evoluiu com *flutter* atrial após inserção de cateter umbilical venoso posicionado em átrio esquerdo. O tratamento estabelecido foi o reposicionamento do cateter e estimulação atrial transesofágica, com boa evolução. Sinha *et al.*<sup>7</sup> também relataram um paciente com instabilidade hemodinâmica por *flutter* atrial após cateterismo, resolvido após cardioversão sincronizada.

O *flutter* atrial fetal e neonatal é associado à morbidade significativa. No entanto, a mortalidade parece estar mais relacionada à presença de condições médicas associadas.<sup>25</sup> A cardioversão farmacológica ou elétrica para o ritmo sinusal pode ser eficaz e uma vez que tal reversão é atingida, o paciente parece não apresentar risco de recorrência do *flutter* atrial, exceto quando existe uma via acessória. Nesse caso, episódios de taquicardia supraventricular podem ocorrer. Em pacientes sem uma via acessória, geralmente não é necessário manter a medicação em longo prazo.<sup>25</sup>

Pelo pequeno conjunto de dados disponíveis na literatura nacional e internacional, oriundos principalmente de relatos de caso isolados, é deficiente o conhecimento quanto à relação exata entre arritmias neonatais e o cateterismo umbilical, incluindo a incidência real do *flutter* atrial e a indicação de uma abordagem terapêutica universal para o mesmo. A relação entre arritmias cardíacas e diabetes materna é um campo de pesquisa a ser desenvolvido, que poderá contribuir para a prevenção dessa enfermidade, apoiada numa maior compreensão dos mecanismos fisiopatológicos dessas entidades.

## Financiamento

O estudo não recebeu financiamento.

## Conflitos de interesse

Os autores declaram não haver conflitos de interesse.

## Referências

1. Texter KM, Kertesz NJ, Friedman RA, Fenrich AL Jr. Atrial flutter in infants. *J Am Coll Cardiol.* 2006;48:1040-6.
2. Lisowski LA, Verheijen PM, Benatar AA, Soyeur DJ, Stoutenbeek P, Brenner JI, et al. Atrial flutter in the perinatal age group: diagnosis, management and outcome. *J Am Coll Cardiol.* 2000;35:771-7.
3. Ramasethu J. Complications of vascular catheters in the Neonatal Intensive Care unit. *Clin Perinatol.* 2008;35:199-222.
4. Hermansen MC, Hermansen MG. Intravascular catheter complications in the neonatal intensive care unit. *Clin Perinatol.* 2005;32:141-56.
5. Leroy V, Belin V, Farnoux C, Magnier S, Auburtin B, Gondon E, et al. Une observation de flutter auriculaire après pose de cathéter veineux ombilical. *Arch Pédiatr.* 2002;9:147-50.
6. Verheij G, Smits-Wintjens V, Rozendaal L, Bolm N, Walther F, Lopriore E. Cardiac arrhythmias associated with umbilical venous catheterisation in neonates. *BMJ Case Rep.* 2009;2009.
7. Sinha A, Fernandes CJ, Kim JJ, Fenrich AL Jr, Enciso J. Atrial flutter following placement of an umbilical venous catheter. *Am J Perinatol.* 2005;22:275-7.
8. Hogan MJ. Neonatal vascular catheters and their complications. *Radiol Clin North Am.* 1999;37:1109-25.
9. Pike JI, Krishman A, Kaltman J, Donofrio MTF, et al. and neonatal atrial arrhythmias: an association with maternal diabetes and neonatal macrosomia. *Prenat Diagn.* 2013;33:1152-7.
10. Cordero L, Landon MB. Infant of the diabetic mother. *Clin Perinatol.* 1993;20:635-48.
11. Alexander GR, Himes JH, Kaufman RB, Mor J, Kogan M. A United States national reference for fetal growth. *Obstet Gynecol.* 1996;87:163-8.
12. Mendelsohn A, Dick M 2<sup>nd</sup>, Serwer GA. Natural history of isolated atrial flutter in infancy. *J Pediatr.* 1991;119:386-91.
13. Shukla H, Ferrara A. Rapid estimation of insertional length of umbilical catheters in newborns. *Am J Dis Child.* 1986;140:786-8.
14. Dunn PM. Localization of the umbilical catheter by post-mortem measurement. *Arch Dis Child.* 1966;41:69-75.
15. Verheij GH, Te Pas AB, Witlox RS, Smitis-Wintjens VE, Walther FJ, Lopriore E. Poor accuracy of methods currently used to determine umbilical catheter insertion length. *Int J Pediatr.* 2010;33:78-83.
16. Greenberg M, Movahed H, Peterson B, Bejar R. Placement of umbilical venous catheters with use of bedside real-time ultrasonography. *J Pediatr.* 1995;126:633-5.
17. Michel F, Brevaut-Malaty V, Pasquali R, Thomachot L, Vialet R, Hassid S, et al. Comparison of ultrasound and X-ray in determining the position of umbilical venous catheters. *Resuscitation.* 2012;83:705-9.
18. Clarke B, Till J, Rowland E, Ward DE, Barnes PJ, Shinebourne EA. Rapid and safe termination of supraventricular tachycardia in children by adenosine. *Lancet.* 1987;1:299-301.
19. Till J, Shinebourne EA, Rigby ML, Clarke B, Ward DE, Rowland E. Efficacy and safety of adenosine in the treatment of supraventricular tachycardia in infants and children. *Br Heart J.* 1989;62:204-11.
20. Dixon J, Foster K, Wyllie J, Wren C. Guidelines and adenosine dosing in supraventricular tachycardia. *Arch Dis Child.* 2005;90:1190-1.
21. Konak M, Alp H, Tarakçı N, Baysal T, Örs R. Successful treatment of atrial flutter with propafenone and synchronized cardioversion in a newborn. *Indian J Pediatr.* 2014;81:413-4.
22. Prasad D, Snyder C, Ashwath R. Ibutilide therapy in atrial flutter conversion in neonates. *Heart Rhythm.* 2013;10:1231-3.
23. Barclay RP, Barr DG. Direct current cardioversion in a case of congenital atrial flutter. *Arch Dis Child.* 1972;47:833-4.
24. Kerr CR, Gallagher JJ, Smith WM, Sterba R, German LD, Cook L, et al. The induction of atrial flutter and fibrillation and the termination of atrial flutter by esophageal pacing. *Pacing Clin Electrophysiol.* 1983;6:60-72.
25. Casey FA, McCrindle BW, Hamilton RM, Gow RM. Neonatal atrial flutter: Significant early morbidity and excellent long-term prognosis. *Am Heart J.* 1997;133:302-6.