

# RAQUITISMO HIPOFOSFATÊMICO: RELATO DE CASO

## Hypophosphatemic rickets: case report

Marta Liliane de Almeida Maia<sup>a</sup>, Ana Lucia Santos Abreu<sup>b</sup>,  
Paulo Cesar Koch Nogueira<sup>b</sup>, Maria Luiza Daltro Moreira do Val<sup>b</sup>,  
João Tomas de Abreu Carvalhaes<sup>b</sup>, Maria Cristina de Andrade<sup>b,\*</sup>

### RESUMO

**Objetivo:** O raquitismo hipofosfatêmico precisa ser precocemente diagnosticado porque seu tratamento previne sequelas incapacitantes. Este relato alerta para a doença.

**Relato de caso:** Relato de perfil metabólico, depuração de creatinina, estado nutricional e desenvolvimento pômbero-estatural de paciente com características clínico-laboratoriais de raquitismo hipofosfatêmico, atendido em ambulatório de tubulopatias por período de 12 meses. Chegou ao serviço após tempo prolongado acamado, dependente de ventilação mecânica e com perfil metabólico ósseo alterado. Terapêutica consistiu na administração de fósforo (inicial: 65 mg/kg/dia, final: 24,2 mg/kg/dia), cálcio (inicial: 127 mg/kg/dia, final: 48,4 mg/kg/dia) e calcitriol (inicial: 0,06 mcg/kg/dia, final: 0,03 mcg/kg/dia), e a análise constou da descrição das consultas, utilizando-se mediana de exames laboratoriais e dados antropométricos. Observou-se nítida melhora inicial do padrão respiratório do paciente, que evoluiu com ventilação espontânea e deambulação autônoma; com exames laboratoriais: cálcio (mg/dL) inicial 7,1, final 10,1; fósforo (mg/dL) inicial 1,7, final 3,2; magnésio (mg/dL) inicial 1,5, final 2,1; paratormônio (pg/L) inicial 85,8, final 52,7; fosfatase alcalina (U/L) inicial 12660, final 938; e melhora do desenvolvimento pômbero-estatural (escore Z: E/I inicial: -6,05, final -3,64; P/I: inicial -2,92, final -1,57) com presença de litíase transitória. A depuração de creatinina (mL/min/1,73 m<sup>2</sup>sc) foi constante durante o seguimento. O tratamento propiciou benefícios clínicos, bioquímicos e nutricionais, mas, apesar da boa resposta inicial, a família abandonou o seguimento por dois anos, apresentando o paciente piora da deambulação e das deformidades esqueléticas.

**Comentários:** Não apenas diagnóstico precoce é necessário, como também a adesão ao tratamento é fundamental para o sucesso na condução dessa patologia.

**Palavras-chave:** Raquitismo hipofosfatêmico; Hipofosfatemia; Fraturas.

### ABSTRACT

**Objective:** Early diagnosis and immediate treatment of hypophosphatemic rickets is of utmost importance as it may prevent subsequent sequelae. This report aims at warning pediatricians to consider the presence of the disease.

**Case description:** Description of the metabolic profile, creatinine clearance, nutritional status, weight and body structure of a patient who presented the clinical-laboratorial characteristics of hypophosphatemic rickets and was followed in an outpatient clinic for tubulopathies over the period of 12 months. The patient had been bedridden for some time, was dependent on mechanical ventilation and presented an altered metabolic bone condition. Treatment was phosphate (initial: 65 mg/kg/day and final: 24,2 mg/kg/day), calcium (initial: 127 mg/kg/day, final: 48,4 mg/kg/day) and calcitriol (initial: 0.06 mcg/kg/day, final: 0.03 mcg/kg/day). The patient improved, evolving into spontaneous breathing and walking unaided. Laboratory results: calcium (mg/dL) initial 7.1, final 10.1; phosphate (mg/dL) initial 1.7 final 3.2; magnesium (mg/dL) initial 1.5 final 2.1, parathyroid hormone (pg/l) initial 85.8, final 52.7, alkaline phosphatase (U/l) initial 12660, final 938; there was also improvement in weight/structural development (Z score: H/A initial: -6.05, final -3.64; W/A: initial -2.92, final -1.57) with presence of transitory gallstones. Creatinine clearance (mL/min/1.73m<sup>2</sup>bsa) was constant. The medication improved his laboratory results and nutritional status, but the patient did not return for two years for follow-up and, during this period, his condition has noticeably deteriorated.

**Comments:** Early diagnosis and follow-up are essential in dealing with this pathology.

**Keywords:** Rickets, hypophosphatemic; Hypophosphatemia; Fractures.

\*Autor correspondente. E-mail: [mariacristina@mbapediatria.com.br](mailto:mariacristina@mbapediatria.com.br) (M.C. Andrade).

<sup>a</sup>Hospital Infantil Darcy Vargas, São Paulo, SP, Brasil.

<sup>b</sup>Universidade Federal de São Paulo, São Paulo, SP, Brasil.

Recebido em 3 de fevereiro de 2017; aprovado em 16 de maio de 2017; disponível on-line em 22 de março de 2018.

## INTRODUÇÃO

O raquitismo caracteriza-se por deficiência da mineralização da placa de crescimento, sendo classificado de acordo com a escassez do mineral predominante: cálcio ou fósforo. Nos casos em que há resistência ou deficiência de vitamina D, observa-se a presença de hipocalcemia associada à hipofosfatemia,<sup>1</sup> sendo a deficiência de vitamina D secundária ou primária, como se observa no raquitismo carencial.

Essa doença, antes considerada uma alteração apenas no metabolismo de cálcio e vitamina D, foi gradativamente se apresentando como uma patologia caracterizada por falta de disponibilidade de fosfato sérico necessário ao metabolismo ósseo normal. Existem algumas síndromes que apresentam perda renal isolada de fosfato, resultando em hipofosfatemia, normocalcemia e raquitismo primário. De acordo com o modo de herança, tais síndromes são classificadas em: raquitismo hipofosfatêmico ligado ao X dominante, raquitismo hipofosfatêmico autossômico dominante e recessivo<sup>1</sup> e raquitismo hipofosfatêmico com hipercalcúria, sendo dependentes ou não do fator de crescimento de fibroblasto 23 derivado do osso (FGF23).<sup>2,3</sup> O FGF23 é um hormônio regulador de fosfato que age nas células do túbulo renal diminuindo a reabsorção tubular de fósforo por meio do bloqueio dos cotransportadores sódio e fósforo (NaPi-IIa e NaPi-IIc) no túbulo proximal, o que provoca aumento da excreção urinária de fosfato. O FGF23 também regula a 1- $\alpha$ -hidroxilase, inibindo a ativação de 25OH vitamina D para 1,25(OH)<sub>2</sub>. Vitamina D, que é a forma mais ativa da vitamina D.<sup>4</sup> O raquitismo hipofosfatêmico tem como principais diagnósticos diferenciais o raquitismo carencial, em que se observa taxa de reabsorção tubular de fosfato (TRTP) elevada e a síndrome de Fanconi, que está associada à acidose metabólica e a outros distúrbios eletrolíticos séricos e urinários.

Apesar de todas as alterações genéticas já descritas sobre o raquitismo, nem sempre o acesso à investigação molecular é rápido e possível, porém o exame físico minucioso bem como os testes laboratoriais e radiológicos rotineiros podem nortear o diagnóstico, possibilitando o tratamento precoce da doença. A investigação laboratorial consiste na avaliação do perfil ósseo, com dosagens de cálcio total e iônico, fósforo sérico e urinário e cálculo da TRTP, fosfatase alcalina, vitamina D e paratormônio. Os exames de imagem (raio X) podem evidenciar a presença de rarefação óssea, fraturas, arqueamento de ossos longos, deformidade da caixa torácica e alargamento epifisário.

Este trabalho visou relatar um caso grave de paciente com raquitismo hipofosfatêmico, descrevendo sua evolução nutricional e laboratorial durante o acompanhamento, mostrando os benefícios da terapêutica, que pode ser realizada mesmo na ausência do diagnóstico molecular. Este trabalho foi aceito pelo Comitê de Ética em Pesquisa da Plataforma

Brasil (nº 643.907), mediante aceitação do termo de consentimento livre e esclarecido.

## RELATO DE CASO

Paciente do sexo masculino, com história de deformidades ósseas e infecções respiratórias de repetição que se iniciaram aos nove meses de idade, com regressão gradual do desenvolvimento neuropsicomotor, perdendo aquisições (engatinhar e sentar sem apoio). A investigação de raquitismo iniciou-se aos três anos de idade, após fratura patológica de úmero. Os exames iniciais mostraram TRTP: 70,8% (valor de normalidade (VN): >80%), fósforo sérico: 2,2 mg/dL (VN: 4–7), cálcio: 7,5 mg/dL (VN: 8,6–10,2). O nível sérico de albumina estava normal, assim como os demais eletrólitos. Não foi possível a dosagem de vitamina D. A biópsia óssea demonstrou presença de osteomalácia e o raio X de ossos longos mostrou hipomineralização e múltiplas fraturas consolidadas, osteopenia difusa, displasia epifisária, hipoplasia de falanges podálicas distais (Figura 1). O ultrassom renal mostrava alteração da ecotextura do parênquima renal, ratificando o diagnóstico de raquitismo hipofosfatêmico sem antecedente familiar.

Foi iniciada reposição de fósforo, cálcio e calcitriol. Antes da estabilização do perfil metabólico, aos cinco anos de idade, o paciente necessitou de internação prolongada em outro serviço por broncopneumonia, ficando acamado por 20 meses, sendo necessária traqueostomia com ventilação mecânica. Foi avaliado por um nefropediatra aos sete anos de idade, com readequação da terapia medicamentosa e melhora significativa do quadro clínico e laboratorial. Conforme pode ser observado na Tabela 1, em três meses houve melhora do valor sérico de fósforo (de 1,7 para 5,7 mg/dL), de cálcio (de 7,1 para 9,6 mg/dL), de fosfatase alcalina (12660 para 430 U/L) e do paratormônio (85,8 para 52,7 ng/L). Recebeu reposição de fósforo de 65 mg/kg/dia com solução de fosfato tricálcico (5 mL=856 mg, em que 1 mL=34 mg de fósforo e 63,2 mg de cálcio), calcitriol 0,06 mcg/kg/dia (cápsula com 0,25 mcg) e cálcio 127 mg/kg/dia na forma de carbonato de cálcio (500 mg/cápsula). Paciente evoluiu com recuperação do padrão respiratório normal, possibilitando retirada da traqueostomia e do suporte ventilatório. Em relação ao desenvolvimento neuropsicomotor, o paciente, acamado pelo longo período de internação, evoluiu para deambulação sem apoio após três meses de intervenção medicamentosa e intensificação da fisioterapia motora. Houve aumento progressivo da reposição medicamentosa de fósforo: 84,74 mg/kg/dia, calcitriol: 0,063 mcg/kg/dia e cálcio: 169,5 mg/kg/dia. Durante o seguimento de 12 meses, considerando-se como inicial o período de ajuste da terapêutica por nefrologista, o paciente

apresentou melhora gradativa de estatura, passando de escore Z estatura/idade de -6,05 para -3,64 (Tabela 2).

Na última consulta dos retornos regulares, o paciente não apresentava alteração de marcha, observava-se, porém, ainda presença das seguintes alterações esqueléticas: *genu-varum*,

arqueamento dos membros superiores, fronte olímpica e tórax em sino (Figura 2). Nessa época, o paciente fazia uso de calcitriol (0,03 mcg/k/dia), reposição de cálcio (48,4 mg/k/dia) e fósforo (24,2 mg/k/dia). O *clearance* de creatinina inicial era de 127 mL/min/1,73 m<sup>2</sup> e o final, de 118 mL/min/1,73 m<sup>2</sup>.

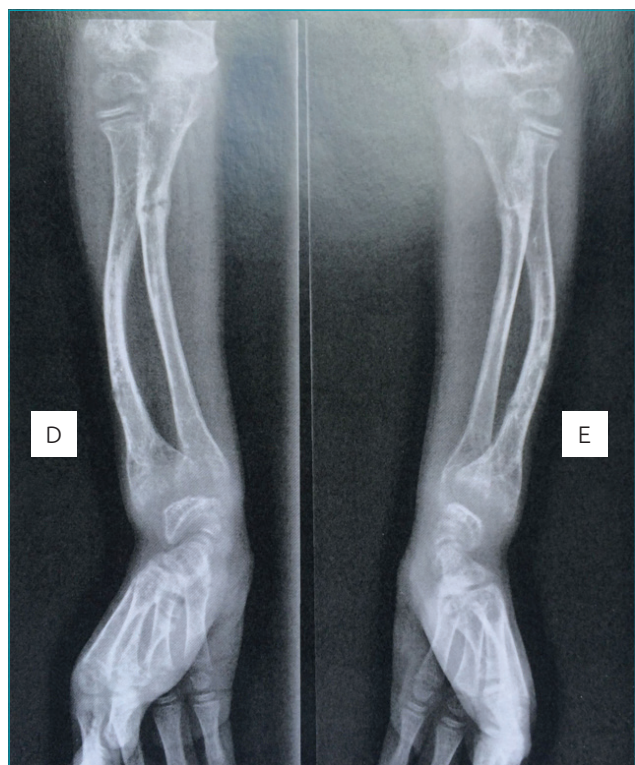


Figura 1 Raio x de antebraços após início da terapêutica.

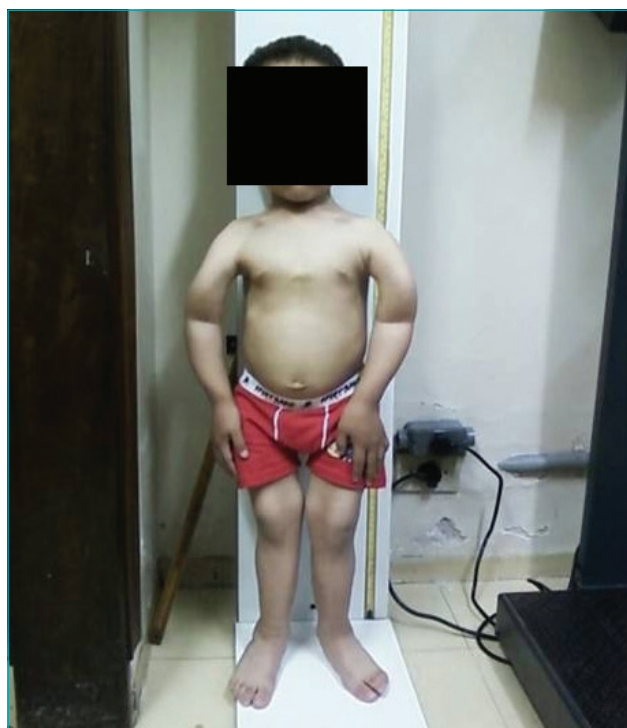

Figura 2 Aspectos clínicos do paciente relatado após início da deambulação.

Tabela 1 Evolução laboratorial do paciente estudado, com valores iniciais aos sete anos de idade.

	Inicial	3 m	6 m	12 m	Média	Mediana	Mínimo	Máximo	Valor de referência
Ca (mg/dL)	7,1	9,6	9,7	10,1	9,67	9,70	7,1	10,10	8,6–10,2
P (mg/dL)	1,7	5,7	4,6	3,2	3,70	3,20	1,70	5,70	4–7
Mg (mg/dL)	1,5	1,9	2,5	2,1	2,04	2,10	1,50	2,50	1,8–2,5
PTH (ng/L)	85,8	–	–	52,7	69,25	69,25	52,70	85,80	15–65
FA(U/l)	12660	430	642	938	3274	938	430	12660	<300
Cl.Cr	127	86,7	88,23	118,26	93,86	87,48	86,7	118,26	>90

m: meses; Ca: cálcio; P: fósforo; Mg: magnésio; PTH: paratormônio; FA: fosfatase alcalina; Cl.Cr: *depuração* de creatinina estimado.

Tabela 2 Evolução nutricional do paciente estudado, com valores iniciais aos sete anos de idade.

	Inicial	3 m	6 m	12 m
Escore Z estatura/idade	-6,05	-5,33	-4,75	-3,64
Escore Z peso/idade	-2,92	-2,64	-2,55	-1,57
Escore Z peso/estatura	1,39	1,17	0,67	–
Índice massa corporal	18,70	17,90	16,90	17,40
Escore Z índice massa corporal	2,29	1,78	1,21	1,22

Valores de normalidade de Z-score: -2 a +2; m: meses.

Após a resposta favorável ao tratamento inicial, o paciente faltou às consultas durante dois anos; quando retornou após esse período, encontrava-se sem condições de deambulação, devido à piora das deformidades esqueléticas. Nessa época, voltou a apresentar hipofosfatemia, elevação dos níveis de fosfatase alcalina e manutenção da fosfatúria.

## DISCUSSÃO

Embora o diagnóstico molecular seja importante para classificar o raquitismo, as manifestações clínicas e as alterações laboratoriais foram, no paciente acima relatado, suficientes para diagnosticar o raquitismo hipofosfatêmico e orientar o sucesso da terapêutica, com consequente melhora significativa do estado geral e do perfil metabólico ósseo e nutricional. Vale ressaltar que, durante o abandono do seguimento por dois anos, houve involução da parte motora e piora das deformidades ósseas.

Aproximadamente 90% do fosfato filtrado é reabsorvido no túbulo proximal e o restante, no túbulo distal. Na hipofosfatemia de causa extrarrenal, menos de 10% do fósforo filtrado é excretado na urina. O fosfato luminal é reabsorvido no túbulo proximal por meio de transportador eletrogênico chamado de NaPi-IIa (transportador sódio-fosfato dependente 2a), que transporta três íons de sódio para cada um de fosfato, e um transportador eletroneutro chamado NaPi-IIc (transportador sódio-fosfato dependente 2c), que transporta duas moléculas de sódio para cada fosfato.<sup>5</sup>

As irregularidades ósseas do paciente foram decorrentes da hipofosfatemia prolongada, pois é sabido que a manutenção dos níveis de fosfato intra e extracelulares dentro de uma faixa estreita é importante para vários processos biológicos, dentre eles o metabolismo energético, o desenvolvimento esquelético e a integridade óssea. Além disso, a deficiência de fósforo pode comprometer a manutenção do condrocito, ocasionando bloqueio da neoformação óssea, resultando em atraso de crescimento e raquitismo,<sup>6</sup> justificando assim o atraso pôndero-estatural do paciente relatado.

A presença de fosfato em níveis normais também é fundamental para a ocorrência da mineralização óssea, sendo que, na sua carência, pode surgir a osteomalácia,<sup>6</sup> observada na biópsia desse paciente. No raquitismo hipofosfatêmico, o cálcio sérico é geralmente normal ou levemente diminuído. Neste caso em particular, outros fatores que podem ter influenciado o metabolismo ósseo, como, por exemplo, a deficiência de vitamina D decorrente do fato de o paciente estar acamado e com baixa exposição solar, assim como a imobilização prolongada, que dificulta a mineralização óssea.

Entre os diagnósticos diferenciais de raquitismo na infância, encontra-se o raquitismo hipofosfatêmico, cuja terapia inicial

é composta pela reposição de fósforo e calcitriol. A melhora do crescimento pode ser observada no primeiro ano de terapia, principalmente em crianças pré-púberes. No caso descrito, observou-se melhora gradual da estatura, não se observando aumento considerável do índice de massa corpórea (IMC), devido à recuperação importante da estatura.

O paciente apresentou litíase renal transitória durante o seguimento (cálculo de 0,35 cm no cálice superior do rim direito), complicação já relatada por outros autores, decorrente da terapêutica instituída. A suplementação com cálcio, fosfato e calcitriol pode ocasionar o surgimento de litíase renal. Essa complicação ocorre por hipercalcemia, hipercalcúria e hiperparatiroidismo secundário à hipofosfatemia transitória,<sup>7</sup> ressaltando-se a necessidade de monitorar a calcúria, quando em uso da vitamina D ativa. Além disso, a hipofosfatemia pode estar relacionada à litíase e à nefrocalcinose, caso o paciente apresente hiperfosfatúria ou hipercalcúria.

O paciente não recebia dose máxima de fosfato (90,0 mg/kg/dia) devido ao surgimento da litíase renal. Essa suplementação, ainda não ideal (24,2 mg/kg/dia), poderia ser uma das causas de hipofosfatemia ao final de um ano de acompanhamento, além da própria fosfatúria.

Os diagnósticos diferenciais mais importantes a serem considerados são síndrome de Fanconi e raquitismo carencial. Na síndrome de Fanconi, observam-se a presença de acidose metabólica, hipouricemia, proteinúria e alterações séricas e urinárias de outros eletrólitos, além de episódios de desidratações recorrentes. No raquitismo carencial, há alteração no metabolismo ósseo, porém a taxa de reabsorção tubular de fosfato encontra-se próxima a 100%. Tais doenças foram afastadas do paciente relatado, pois ele não apresentava distúrbio ácido-básico nem proteinúria, e foi evidenciada perda urinária de fósforo, associada à hipofosfatemia.

Embora o diagnóstico e o tratamento inicial do raquitismo hipofosfatêmico possam ser realizados sem o diagnóstico molecular, o detalhamento do diagnóstico obtido pela investigação genética é importante, principalmente para o aconselhamento genético.

O raquitismo hipofosfatêmico ligado ao X dominante, descrito 1958, é a forma mais comum de raquitismo primário, com incidência de 1:20.000.<sup>8</sup> Caracteriza-se por defeito na reabsorção tubular proximal de fosfato, secundário à mutação no gene regulador de fosfato com homologias para endopeptidases no cromossomo X (PHEX). Esse gene codifica uma endopeptidase que degrada e inativa substâncias hormônio-like chamadas fosfatinas (proteínas da família dos FGF).<sup>9</sup> Com a mutação no gene PHEX, ocorre redução da degradação e inativação do FGF, resultando no aumento da excreção de fosfato e no comprometimento da mineralização óssea.<sup>3,10,11</sup>

O raquitismo hipofosfatêmico autossômico dominante, descrito em 1971,<sup>8</sup> ocorre por mutações no gene do FGF23 no cromossomo 12p13 com ganho de função, resultando em altos níveis de FGF23. O FGF23, além de inibir a reabsorção de fosfato renal, também impede a síntese de calcitriol, forma ativa de vitamina D.<sup>12-14</sup> Nesse tipo de raquitismo, observam-se fosfatúria, 1,25 (OH)<sub>2</sub> vitamina D<sub>3</sub> sérica normal ou diminuída e alterações esqueléticas típicas dessa patologia, tais como fraturas, rosário raquítico e/ou osteomalácia.<sup>8</sup>

O raquitismo hipofosfatêmico autossômico recessivo (RHAR), sem hipercaleiúria, caracteriza-se por exibir perda isolada de fosfato renal. Subdivide-se em três subtipos: RHAR1, causado por mutações que inativam o gene DMP1, que codifica a matriz proteica dentina; RHAR2, causado por uma mutação que inativa o gene ENPP1, que codifica o ectonucleotídeo pirofosfatase/fosfodiesterase 1; e RHAE3, recentemente descrito em uma família da Noruega, que apresenta associação entre mutações bialélicas em família com semelhança de 20 sequências (FAM20C, que codifica uma proteína importante em processos de fosforilação) e FGF23,<sup>4</sup> causando inativação da FAM20C e aumento dos níveis do FGF23. Nas três formas das mutações há aumento da expressão do FGF23 e defeito na maturação do osteócito.<sup>4,15</sup>

O raquitismo hipofosfatêmico hereditário com hipercaleiúria caracteriza-se por mutações no gene do cotransportador sódio-fósforo (SLC34A3), o que leva a graves disfunções no cotransportador NaPi-IIa.<sup>16</sup> O quadro clínico manifesta-se por raquitismo e/ou osteomalácia. Formas mais leves podem ser subdiagnosticadas. Essa forma difere das anteriormente

descritas por apresentar concentrações de calcitriol normais ou elevadas para o grau de hipofosfatemia e FGF23 diminuído. A hipercaleiúria provavelmente ocorre pelo alto nível de calcitriol, com consequente aumento da absorção intestinal de cálcio.<sup>17,18</sup>

Além dessas síndromes, existem outros quadros que podem se manifestar com raquitismo hipofosfatêmico, descritas a seguir:

- Mutações no fator regulador 1 do *antiporter* sódio-hidrogênio (NHERF1), que regula a atividade do cotransportador sódio-fosfato e está relacionado à fosfatúria e à hipofosfatemia;<sup>16</sup>
- Tumores indutores de osteomalácia (doença paraneoplásica), que são tumores de origem mesenquimal e produzem excesso de peptídeos fosfatúricos.

Pode-se concluir que, quanto mais precoce o diagnóstico, menores serão as sequelas decorrentes da carência desses minerais, apesar da probabilidade de formação de cálculo renal. O seguimento regular com uso adequado das medicações é mandatório para manutenção das aquisições adquiridas. Tratando-se de doenças crônicas e incuráveis, com manifestações clínicas iniciadas na infância, o diagnóstico e a intervenção são importantes por diminuir a morbimortalidade desses pacientes.

## Financiamento

O estudo não recebeu financiamento.

## Conflito de interesses

Os autores declaram não haver conflito de interesses.

## REFERÊNCIAS

1. Tenenhouse HS, Murer H. Disorders of renal tubular phosphate transport. *J Am Soc Nephrol.* 2003;14:240-8.
2. Naderi AS, Reilly RF. Hereditary disorders of renal phosphate wasting. *Nat Rev Nephrol.* 2010;6:657-65.
3. Mumm S, Huskey M, Cajic A, Wollberg V, Zhang F, Madson KL, et al. PHEX 3'-UTR c.\*231A>G near the polyadenylation signal is a relatively common, mild, American mutation that masquerades as sporadic or X-linked recessive hypophosphatemic rickets. *J Bone Miner Res.* 2015;30:137-43.
4. Rafaelsen S, Johansson S, Raeder H, Bjerknes R. Hereditary hypophosphatemia in Norway: a retrospective population-based study of genotypes, phenotypes, and treatment complications. *Eur J Endocrinol.* 2016;174:125-36.
5. Gattineni J, Baum M. Genetic disorders of phosphate regulation. *Pediatr Nephrol.* 2012;27:1477-87.
6. Penido MG, Alon US. Phosphate homeostasis and its role in bone health. *Pediatr Nephrol.* 2012;27:2039-48.
7. Tieder M, Blonder J, Strauss S, Shaked U, Maor J, Gabizon D, et al. Hyperoxaluria is not a cause of nephrocalcinosis in phosphate-treated patients with hereditary hypophosphatemic rickets. *Nephron.* 1993;64:526-31.
8. Gattineni J, Baum M. Regulation of phosphate transport by fibroblast growth factor 23 (FGF23): implications for disorders of phosphate metabolism. *Pediatr Nephrol.* 2010;25:591-601.
9. No-referred authorship. A gene (PEX) with homologies to endopeptidases is mutated in patients with X-linked hypophosphatemic rickets. The HYP Consortium. *Nat Genet.* 1995;11:130-6.
10. Xiao ZS, Crenshaw M, Guo R, Nesbitt T, Drezner MK, Quarles LD. Intrinsic mineralization defect in Hyp mouse osteoblasts. *Am J Physiol.* 1998;275:E700-8.
11. Benet-Pages A, Lorenz-Depiereux B, Zischka H, White KE, Econs MJ, Strom TM. FGF23 is processed by proprotein convertases but not by PHEX. *Bone.* 2004;35:455-62.

12. ADHR Consortium. Autosomal dominant hypophosphataemic rickets is associated with mutations in FGF23. *Nat Genet.* 2000;26:345-8.
13. Santos F, Fuente R, Mejia N, Mantecon L, Gil-Pena H, Ordonez FA. Hypophosphatemia and growth. *Pediatr Nephrol.* 2013;28:595-603.
14. Pettifor JM, Thandrayen K. Hypophosphatemic rickets: unraveling the role of FGF23. *Calcif Tissue Int.* 2012;91:297-306.
15. Feng JQ, Ward LM, Liu S, Lu Y, Xie Y, Yuan B, et al. Loss of DMP1 causes rickets and osteomalacia and identifies a role for osteocytes in mineral metabolism. *Nat Genet.* 2006;38:1310-5.
16. Karim Z, Gerard B, Bakouh N, Alili R, Leroy C, Beck L, et al. NHERF1 mutations and responsiveness of renal parathyroid hormone. *N Engl J Med.* 2008;359:1128-35.
17. Bergwitz C, Roslin NM, Tieder M, Loredó-Osti JC, Bastepe M, Abu-Zahra H, et al. SLC34A3 mutations in patients with hereditary hypophosphatemic rickets with hypercalciuria predict a key role for the sodium-phosphate cotransporter NaPi-IIc in maintaining phosphate homeostasis. *Am J Hum Genet.* 2006;78:179-92.
18. Lorenz-Depiereux B, Benet-Pages A, Eckstein G, Tenenbaum-Rakover Y, Wagenstaller J, Tiosano D, et al. Hereditary hypophosphatemic rickets with hypercalciuria is caused by mutations in the sodium-phosphate cotransporter gene SLC34A3. *Am J Hum Genet.* 2006;78:193-201.