

# Actinomicose torácica simulando doença neoplásica em Pediatria

*Thoracic actinomycosis simulating neoplastic disease in Pediatrics*

Ricardo Mendes Pereira<sup>1</sup>, Fabio Bucarechi<sup>1</sup>, Antonia Teresinha Tresoldi<sup>2</sup>

## RESUMO

**Objetivo:** Descrever um caso de actinomicose pulmonar em paciente pediátrico.

**Descrição do caso:** Menina de dez anos, saudável, com história de dor torácica há três meses, evoluindo há dois meses com abaulamento em parede torácica anterior esquerda. Ao exame físico, apresentava massa de 8,0cm de diâmetro em região inframamilar esquerda, sem sinais flogísticos. A tomografia do tórax mostrou processo expansivo em parede torácica anterior esquerda. Realizou-se biópsia e a cultura do material identificou *Actinomyces israelii*. Foi tratada com penicilina cristalina e amoxicilina, com desaparecimento da massa torácica.

**Comentários:** A actinomicose é uma doença bacteriana rara, indolente, invasiva e, frequentemente, não considerada em crianças como causa provável de massas torácicas, sendo incomum o diagnóstico precoce.

**Palavras-chave:** actinomicose; *actinomyces*; tomografia; criança.

## ABSTRACT

**Objective:** To describe a pulmonary actinomycosis case in a pediatric patient.

**Case description:** A ten-year-old healthy girl was admitted with a history of chest pain for the past three months. During the last two months, she evolved with bulging of the left anterior chest wall. Physical examination showed a

mass with 8.0cm diameter in the left inframamilar region, without signs of inflammation. Chest tomography showed an expansion process in the left anterior chest wall. Biopsy and culture of the material identified *Actinomyces israelii*. She was treated with crystalline penicillin and amoxicillin, leading to the disappearance of the thoracic mass.

**Comments:** Actinomycosis is a rare, indolent and invasive bacterial infection, and is often not considered in children as a cause of chest masses. Early diagnosis is uncommon.

**Key-words:** actinomycosis; *actinomyces*; tomography; child.

## Introdução

Lesões da parede torácica na infância incluem um grande número de doenças, descrevendo-se, dentre as benignas, lipoma, neurofibromas, hemangioma, linfangioma e hamartoma mesenquimal. As lesões malignas podem ser rhabdomyosarcoma e neuroblastoma. Manifestações de doenças sistêmicas, como leucemia, linfoma, histiocitose das células de Langerhans e infecções como a tuberculose e a actinomicose, também podem causar lesões da parede torácica<sup>(1)</sup>.

A actinomicose torácica é muito mais comum em adultos do que em crianças, principalmente nos pacientes do sexo masculino. Fatores de risco em crianças incluem cárie dental, trauma, desnutrição grave e diabetes melito descontrolada<sup>(2,3)</sup>. Os autores apresentaram o caso de uma menina de dez anos de idade, com actinomicose pulmonar, simulando inicialmente doença maligna.

Instituição: Departamento de Pediatria da Faculdade de Ciências Médicas da Universidade Estadual de Campinas (Unicamp), Campinas, SP, Brasil  
<sup>1</sup>Doutor em Saúde da Criança e do Adolescente pela Unicamp; Professor Doutor da Faculdade de Ciências Médicas da Unicamp, Campinas, SP, Brasil  
<sup>2</sup>Doutora em Ciências Médicas pela Unicamp; Professora-Associada da Faculdade de Ciências Médicas da Unicamp, Campinas, SP, Brasil

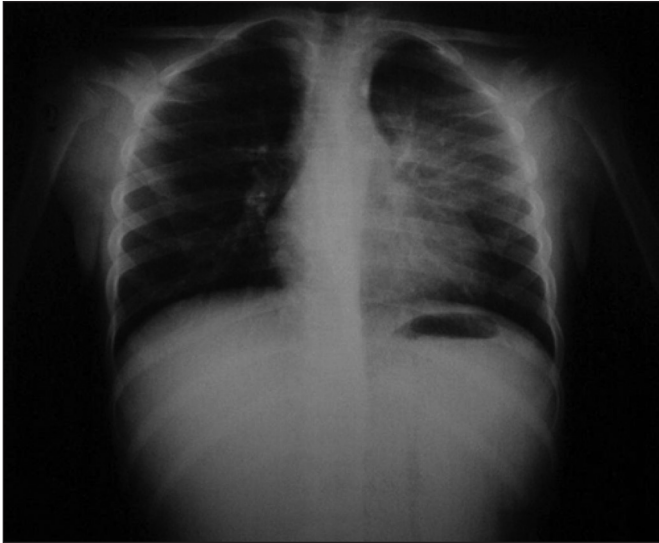
Endereço para correspondência:  
Ricardo Mendes Pereira  
Avenida Oscar Pedroso Horta, 202 – apto 5 – Barão Geraldo  
CEP 13083-510 – Campinas/SP  
E-mail: ricardmp@hc.unicamp.br

Conflito de interesses: nada a declarar

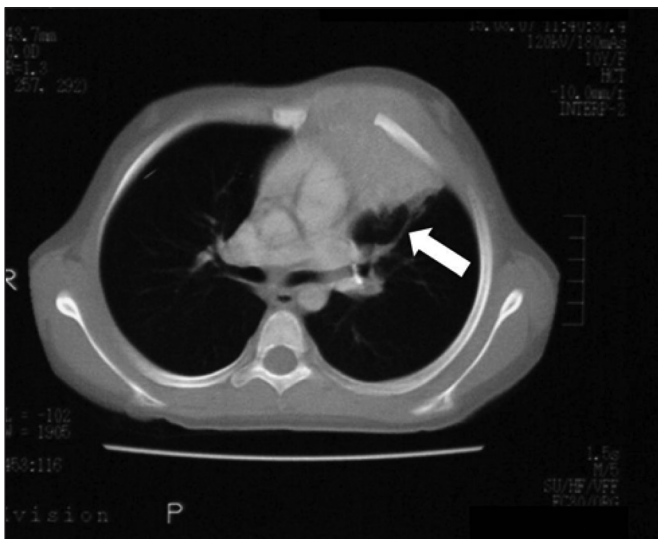
Recebido em: 3/9/2011  
Aprovado em: 12/12/2011

## Relato de caso

Paciente do sexo feminino de dez anos, previamente hígida, foi internada com história de dor torácica contínua durante três meses, com massa na parede torácica anterior esquerda. Nos últimos dois meses procurou vários serviços médicos, sem diagnóstico. Inicialmente, foi encaminhada a um Centro de Oncologia Pediátrica com a hipótese de doença maligna.



**Figura 1** - Radiografia de tórax frontal mostra opacidade mal definida no hemitórax esquerdo sem margens definidas, sugerindo componente extrapulmonar



**Figura 2** - Tomografia computadorizada com contraste demonstra imagem de grande massa de tecido mole no lobo superior esquerdo, estendendo-se para mediastino anterior e para a parede anterior esquerda do tórax. A oitava costela é deslocada anterolateralmente (seta)

Ao exame físico, apresentava massa com cerca de 8,0 cm de diâmetro em região inframamária esquerda, endurecida e sem sinais flogísticos, ausência de cáries e de linfonodomegalia, peso e altura adequados para a idade e o sexo. Os exames laboratoriais apresentaram: hemoglobina de 10,1g/dL, leucócitos de  $12.350/\text{mm}^3$  (66% polimorfonucleares, linfócitos 30% e monócitos 4%); plaquetas de  $345.000/\text{mm}^3$  e proteína C-reativa elevada (10,5mg/dL). A avaliação das funções hepática e renal foi normal. O teste tuberculínico foi negativo e o radiograma de tórax revelou opacidade homogênea no hemitórax esquerdo superior, com aumento dos tecidos moles adjacentes (Figura 1). A tomografia computadorizada contrastada mostrou massa de tecido mole no lobo pulmonar esquerdo se estendendo até o mediastino anterior esquerdo e a parede torácica anterior esquerda (Figura 2).

O estudo histológico revelou processo inflamatório sem evidência de malignidade. A coloração hematoxilina-eosina (HE) revelou grânulos de enxofre, sugerindo *Actinomyces*. A pesquisa de bacilo álcool-ácido resistente foi negativa. *Actinomyces israeli* foi identificado na cultura de fragmento da biópsia (ágar sangue de carneiro 5% para anaeróbios - *Center for Disease Control*).

A paciente recebeu penicilina cristalina (200.000 unidades/kg/dia) durante três semanas, seguida por seis meses de amoxicilina (40mg/kg/dia). Durante a primeira semana de tratamento, apresentou melhora clínica e radiográfica. Foi acompanhada quinzenalmente até o término do antibiótico oral e permaneceu assintomática dois anos após o término do tratamento.

## Discussão

A actinomicose é uma infecção indolente, incomum e invasiva, causada por várias espécies de *Actinomyces*. São bactérias anaeróbias facultativas, constituintes da flora normal da orofaringe, do trato gastrointestinal e do trato genital feminino<sup>(2)</sup>. Cerca de 20 espécies de *Actinomyces* são conhecidas, no entanto, o *A. israeli* é o mais frequentemente relatado em infecções humanas<sup>(2,3)</sup>. Os locais mais comuns de envolvimento são as regiões cervicofacial (de 60 a 40%), abdominopélvica (28 a 18%) e torácica (34 a 14%)<sup>(2)</sup>.

A actinomicose torácica é uma doença rara na infância<sup>(3-6)</sup>. Bartlett *et al*<sup>(2)</sup>, revisando a literatura depois de a tomografia computadorizada tornar-se disponível, em 1975, identificaram 55 casos de actinomicose torácica em crianças e adolescentes menores de 18 anos, principalmente em meninos (64%).

Os achados mais comuns em pacientes com actinomicose torácica são: massa da parede torácica (49%); dor (36%), em geral localizada na parte de trás do ombro ou na axila; perda de peso (35%); febre (35%); fístulas (15%); hemoptise (9%)<sup>(2,3)</sup>. Apesar de alguns fatores de risco para a infecção terem sido descritos, tais como a presença de cárie dental, trauma local, corpos estranhos e diabetes não controlada<sup>(2,4)</sup>, a ausência destes não exclui o diagnóstico de actinomicose, assim como no caso descrito. A actinomicose torácica pode ser explicada como resultado da aspiração de *Actinomyces*, sendo também associada a extrações dentárias.

A apresentação clínica mais frequente é de massa na parede torácica, mediastinal ou pulmonar, como descrito. Raramente a actinomicose pulmonar apresenta-se como pneumonia, empiema ou massa endobrônquica<sup>(2-8)</sup>. O envolvimento das costelas é frequente, embora a invasão do esterno ou de corpos vertebrais sejam raros<sup>(2,4)</sup>. Os lobos pulmonares inferiores são mais acometidos<sup>(9)</sup>.

O diagnóstico de actinomicose é frequentemente tardio por não ser considerado naquele diferencial de massa da

parede torácica<sup>(2,4)</sup>. O diagnóstico de actinomicose é baseado na histologia (grânulos de enxofre). Nos tecidos, a bactéria se desenvolve em grânulos densos ou microcolônias, chamados de 'grânulos de enxofre' devido a sua cor amarela e podem ser observados ao exame macroscópico. Na série relatada por Bartlett *et al*<sup>(2)</sup>, o diagnóstico de actinomicose foi confirmado na histopatologia em apenas 38% dos pacientes.

Os micro-organismos do gênero *Actinomyces* são uniformemente sensíveis à penicilina e o tratamento é geralmente uma combinação de antibioticoterapia prolongada com drenagem cirúrgica. Apesar da ausência de dados disponíveis para justificação da duração ideal do tratamento, a maioria dos autores tem recomendado que o tratamento com antibióticos deva durar seis a 12 meses, inicialmente por via intravenosa e, posteriormente, por via oral<sup>(2,3,8-11)</sup>. A evolução é satisfatória, sendo raramente fatal em crianças<sup>(2,12)</sup>.

A hipótese de actinomicose deve ser sempre considerada no diagnóstico diferencial de massa torácica, mesmo na ausência dos fatores de risco, o que é importante a fim de orientar os estudos microbiológicos e histológicos.

## Referências bibliográficas

1. Watt AJ. Chest wall lesions. *Paediatr Respir Rev* 2002;3:328-38.
2. Bartlett AH, Rivera AL, Krishnamurthy R, Baker CJ. Thoracic actinomycosis in children: case report and review of the literature. *Pediatr Infect Dis J* 2008;27:165-9.
3. Whitworth S, Jacobs RF. Actinomycosis. In: Feigin RD, Cherry J, Demmler-Harrison GJ, Kaplan SL, editors. *Textbook of pediatric infectious diseases*. 6<sup>th</sup> ed. Philadelphia: Sanders; 2009. p. 1880-5.
4. Alborzi A, Pasyar N, Nasiri J. Actinomycosis as a neglected diagnosis of mediastinal mass. *Jpn J Infect Dis* 2006;59:52-3.
5. Goussard P, Gie R, Kling S, Beyers N. Thoracic actinomycosis mimicking primary tuberculosis. *Pediatr Infect Dis J* 1999;18:473-5.
6. Lin CH, Lin WC, Ho YJ, Chang CL, Liu FC, Lin CM. Pulmonary actinomycosis with remote lower chest wall involvement in an immunocompetent child. *Pediatr Int* 2010;52:129-31
7. Celebi S, Sevinir B, Saraydaroglu O, Gurpinar A, Hacimustafaoglu M. Pulmonary actinomycosis. *Indian J Pediatr* 2009;76:236-8.
8. Yeung VH, Wong QH, Chao NS, Leung MW, Kwok WK. Thoracic actinomycosis in an adolescent mimicking wall tumor or pulmonary tuberculosis. *Pediatr Surg Int* 2008;24:751-4.
9. Ganesan K, Khan R, Eisenhut M. Pulmonary actinomycosis masquerading as a malignant lung tumor in a 9-year-old boy. *Clin Pediatr (Phila)* 2005;44:181-3.
10. Teixeira AN, Alves CL, Martins Filho EP, Mendes EM, Nunes JT. Pulmonary actinomycosis simulating Tobias-Pancoast tumor. *Rev Soc Bras Med Trop* 2011;44:260-2.
11. Fatureto MC, Oliveira PF, Almeida CO, Fernandes LH. Lung actinomycosis with chest wall involvement. *Rev Soc Bras Med Trop* 2007;40:82-5.
12. Barikbin P, Grosser K, Hahn G, Fisher R, Suttorp M. Thoracic actinomycosis imitating a malignant chest wall tumor. Diagnosis: pulmonary actinomycosis. *J Pediatr Hematol Oncol* 2007;29:345-6.