

# IRMÃOS AFETADOS PELA SÍNDROME DE ECTRODACTILIA, DISPLASIA ECTODÉRMICA E FISSURA LABIOPALATAL (EEC) COM PAIS HÍGIDOS: MOSAICISMO GERMINATIVO?

Siblings affected by ectrodactyly-ectodermal dysplasia and cleft lip/palate (EEC) syndrome presenting normal parents: germline mosaicism?

Rafael Fabiano Machado Rosa<sup>a</sup>, Samir Abou Ghaouche de Moraes<sup>a</sup>, Leonardo Paludo Sulczinski<sup>a</sup>, Filipe Augusto da Silva<sup>a</sup>, Olga Gaio Milner<sup>a</sup>, Silvana Rodrigues Streit Pires<sup>b</sup>, Osvaldo Alfonso Pinto Artigalas<sup>b</sup>, Rosana Cardoso Manique Rosa<sup>a</sup>, Paulo Ricardo Gazzola Zen<sup>a,\*</sup>

## RESUMO

**Objetivo:** EEC é um acrônimo para uma síndrome autossômica dominante caracterizada clinicamente por ectrodactilia (E), displasia ectodérmica e fissura labiopalatal (C). Nosso objetivo foi relatar um caso raro de irmãos afetados pela síndrome de ectrodactilia, displasia ectodérmica e fissura labiopalatal (EEC) com pais hígidos.

**Descrição do caso:** O paciente era o terceiro filho de pais jovem e hígidos, os quais não apresentavam nenhuma anomalia menor ou maior de mãos e pés ou anomalias de pele, cabelos e dentes. O casal tinha história prévia de duas crianças com malformação de mãos e pés, similar à do paciente. O primeiro foi natimorto e o segundo, prematuro, falecendo nos primeiros dias de vida, pelas consequências da prematuridade. Após o nascimento, o paciente apresentou desconforto respiratório, com necessidade de intubação orotraqueal e ventilação mecânica. No exame físico, verificaram-se a presença de fissura labiopalatal e ectrodactilia de mãos e pés, com ausência do segundo e terceiro dedos em ambas as mãos e defeitos de redução acometendo principalmente o segundo dedo dos pés. A criança apresentou pneumotórax e parada cardiorrespiratória, morrendo com 1 mês e 26 dias de vida.

**Comentários:** Descrevemos aqui um caso de irmãos com síndrome EEC, indicativo de mosaicismos germinativo. Na revisão da literatura, observaram-se apenas três relatos similares. Este caso reforça a possibilidade do mosaicismos germinativo ser um mecanismo de herança mais comum do que se acreditava previamente para casos da síndrome EEC.

**Palavras-chave:** Fenda labial; Extremidades; Genética; Hereditariedade; Mosaicismos.

## ABSTRACT

**Objective:** EEC is an acronym for an autosomal dominant syndrome clinically characterized by ectrodactyly (E), ectodermal dysplasia (E) and cleft lip/palate (C). Our aim was to describe a rare case of siblings affected by ectrodactyly, ectodermal dysplasia and cleft lip/palate (EEC) syndrome presenting normal parents.

**Case description:** The patient was the third son of young and healthy parents. The parents did not present any minor or major anomaly of hands, feet or skin, hair and teeth. The couple had a previous history of two children with hands and feet malformations similar to the present patient. The first was a stillborn, and the second one a preterm infant that died in the first days after birth due to the consequences of prematurity. After birth, the patient presented respiratory distress with need of endotracheal intubation and mechanic ventilation. At physical examination, there were cleft lip/palate, hands and feet ectrodactyly, with absence of the second and third fingers in both hands, and reduction defects affecting mainly the second toes. The child presented pneumothorax and cardiorespiratory arrest and died at 1 month and 26 days.

**Comments:** Herein we described a case of siblings with EEC syndrome, indicative of a germline mosaicism. In the literature review, there was the description of only three similar reports. The present case strengthens the possibility that germline mosaicism may be a more common inheritance mechanism than previously thought in cases of EEC syndrome.

**Keywords:** Cleft lip; Extremities; Genetics; Heredity; Mosaicism.

\*Autor correspondente. E-mail: paulozen@ufcspa.edu.br (P.R.G. Zen).

<sup>a</sup>Universidade Federal de Ciências da Saúde de Porto Alegre (UFCSPA), Porto Alegre, RS, Brasil.

<sup>b</sup>Hospital Materno-Infantil Presidente Vargas (HMIPV), Porto Alegre, RS, Brasil.

Recebido em 29 de julho de 2016; aprovado em 15 de novembro de 2016; disponível on-line em 05 de maio de 2017.

## INTRODUÇÃO

A ectrodactilia, também conhecida como defeito em lagosta ou mão/pé fendidos, é uma forma de ausência congênita de um ou mais dígitos, que envolve os raios centrais da mão e do pé. EEC é um acrônimo para uma síndrome caracterizada por ectrodactilia (E), displasia ectodérmica (E) e fissura labiopalatal (C). Essa síndrome tem um padrão de herança autossômica dominante e com alta penetrância; ela faz parte do grupo de síndromes de malformação de mão/pé fendidos (*split hand/split foot malformation*, ou SHFM, de código OMIM, *Online Mendelian Inheritance in Man*, 183600), que engloba condições caracterizadas por anomalias distais de membros com diferentes graus de gravidade.<sup>1</sup> Dois tipos de EEC – a EEC1 (OMIM 129900) e a EEC3 (OMIM 604292) – foram relatados com mutações em genes localizados nos cromossomos 7q11 e 3q28 (que codifica o gene *p63*), respectivamente.

Os principais achados clínicos da EEC são graus variados de defeitos mesoaxiais e longitudinais na parte distal dos membros, fissura labiopalatal e desenvolvimento defeituoso de derivados ectodérmicos, como dentes malformados ou ausentes, unhas distróficas, estenose do canal lacrimal, mamilos finos e pouco desenvolvidos, ausência ou hipopigmentação dos cabelos. Outras manifestações incluem deficiência auditiva e anomalias do trato urinário.<sup>1</sup>

Nosso objetivo foi descrever um caso raro de irmãos afetados pela síndrome EEC com pais hígidos.

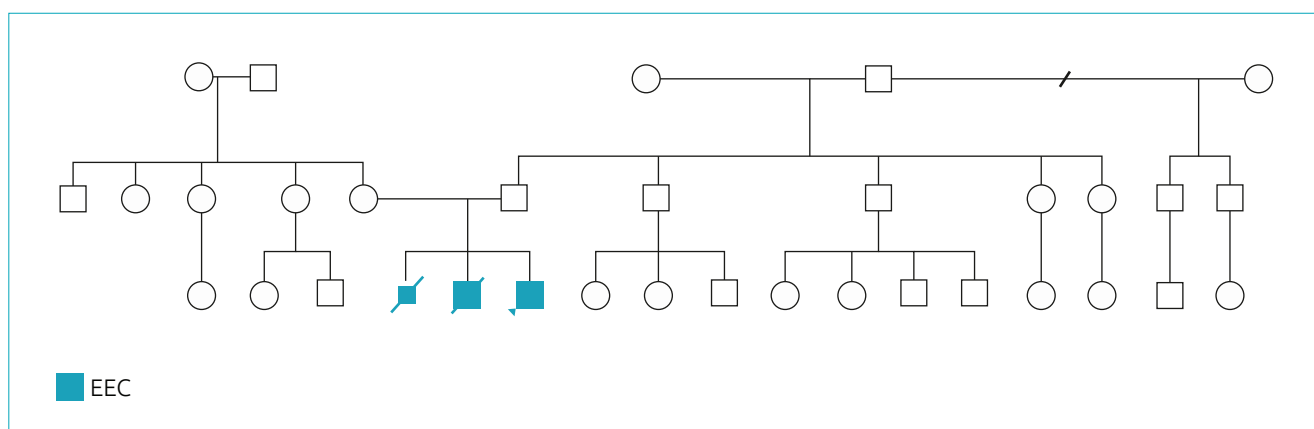
## DESCRIÇÃO DO CASO

O paciente era o terceiro filho de pais jovens e hígidos, os quais não apresentavam nenhuma anomalia de mãos e pés ou anormalidades de pele, cabelos e dentes. O casal tinha história

prévia de dois filhos com malformação de mãos e pés (compatível com ectrodactilia), similar à do paciente. O primeiro foi natimorto e o segundo, um bebê prematuro que morreu nos primeiros dias de vida em consequência da prematuridade. A história familiar não apresentava outros indivíduos com malformações semelhantes (Figura 1). A mãe negava ameaças de aborto, uso de medicamentos ou drogas ilegais e consumo de álcool durante a gravidez; ela fumou seis cigarros por dia.

O paciente nasceu por parto cesáreo com 32 semanas de gestação, pesando 1.140 g e com Índice de Apgar de 2 pontos no primeiro minuto e de 4 no quinto minuto. Após o nascimento, o paciente apresentou desconforto respiratório, com necessidade de intubação orotraqueal e ventilação mecânica. No exame físico, verificou-se a presença de fenda labial bilateral e fenda palatina completa (envolvendo o palato duro e mole), micrognatia, orelhas de implantação baixa, pescoço curto e defeitos dos membros afetando o raio central das mãos e dos pés, compatível com ectrodactilia. Havia ausência do segundo e terceiro dedos em ambas as mãos e defeitos de redução acometendo principalmente o segundo dedo dos pés. Radiografias das mãos e dos pés revelaram ausência das falanges dos segundo e terceiro dedos, alteração do segundo metacarpo da mão esquerda e das falanges do primeiro dedo. Alterações morfológicas no segundo dedo do pé esquerdo e nos dedos do pé direito, também foram observadas (Figura 2 e Tabela 1).

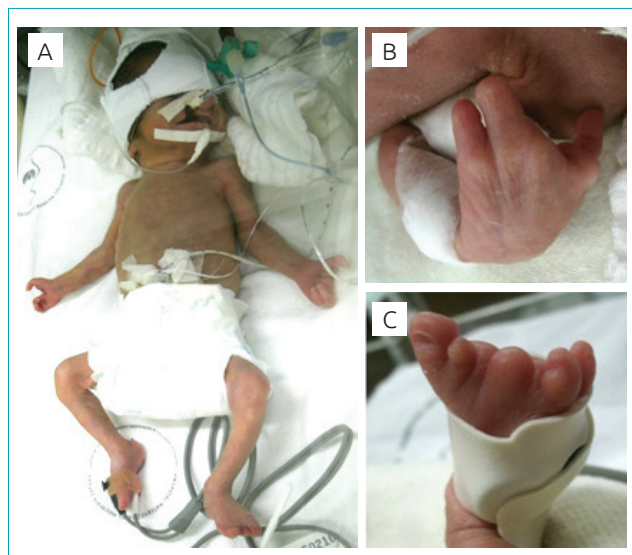A ultrassonografia abdominal e o cariótipo de alta resolução com bandamento GTG, (tratado com tripsina e corado com Giemsa), tiveram resultados normais. A ecocardiografia revelou um forame oval patente. A ultrassonografia cerebral mostrou ventrículos dilatados, cistos periventriculares e múltiplas regiões xísticas frontoparietais, indicativas de leucomalácia em virtude de um evento hipóxico-isquêmico. O exame



**Figura 1** Linhagem familiar mostrando os indivíduos afetados pela síndrome EEC, indicativa de mosaicism germinativo.

oftalmológico revelou sinais de retinopatia da prematuridade no olho direito (Tabela 1).

O paciente apresentou pneumotórax e parada cardior-respiratória na primeira semana de vida, falecendo com 1 mês e 26 dias.



**Figura 2** Características clínicas do paciente. Observe especialmente a fenda labial (A) e a ectrodactilia de mãos (A e B) e pés (A e C).

## DISCUSSÃO

Os achados de nosso paciente, com a presença de ectrodactilia de mãos e pés, associada à fissura labiopalatal, foram compatíveis com o diagnóstico da síndrome EEC (Tabela 1). A EEC é a forma sindrômica mais comum da SHFM, mas outras entidades têm sido relatadas, algumas das quais são alélicas à EEC, refletindo os efeitos pleiotrópicos das mutações no gene *p63*. Mutações heterozigóticas no gene do fator de transcrição *p63* são causadoras de diversas síndromes. As características principais dessas síndromes são displasia ectodérmica, fissuras orofaciais e malformações dos membros, pois esse gene é um regulador importante do desenvolvimento orofacial, ectodérmico e dos membros;<sup>2</sup> as síndromes incluem: síndrome dos membros-glândulas mamárias (LMS) (OMIM 603543), síndrome acro-dermato-ungueal-lacrimon-dental (ADULT) (OMIM 103285), síndrome de Hay-Wells/síndrome dos defeitos anquilobléfaros, displasia ectodérmica e fissuras labiopalatais (AEC) (OMIM 106260) e síndrome de Rapp-Hodgkin (RHS) (OMIM 129400)<sup>1</sup> (Tabela 1).

Os achados clínicos do nosso paciente não são consistentes com LMS em razão da ausência de hipoplasia de mama e/ou mamilo, uma característica-chave desta síndrome, verificada em todos os pacientes descritos.<sup>2</sup> Além disso, a obstrução do canal lacrimal e a hipo-hidrose também são frequentes na LMS e ausentes neste caso. Da mesma forma, nosso paciente não tinha a síndrome ADULT, uma vez que as fissuras orofaciais, uma característica deste caso, não pertencem ao espectro

**Tabela 1** Resultados comparativos entre o nosso caso e as condições associadas ao gene *p63* e síndromes de malformação de mão/pé fendidos (SHFM).

	ADULT	AEC	RHS	LMS	HS	ECP	EEC	Nosso paciente
Fenda labial		+	+				+	+
Fenda palatina		+	+	+		+	+	+
Ectrodactilia	+			+	+	+	+	+
Sindactilia		+					+	+
Hipoplasia ungueal	+	+	+	+			+	+
Defeitos dentários	+	+	+	+			+	?
Mama hipoplásica	+			+				
Anquilobléfaro		+						
Defeitos geniturinários		+					+	
Hipo-hidrose				+				
Obstrução do canal lacrimal	+	+	+	+				
Erosão cutânea		+	+					
Alopecia	+	+	+				+	
Holoprosencefalia					+			

ADULT: síndrome acro-dermato-ungueal-lacrimon-dental; AEC: síndrome dos defeitos anquilobléfaros, displasia ectodérmica e fissuras labiopalatais; RHS: síndrome de Rapp-Hodgkin; LMS: síndrome dos membros-glândulas mamárias; HS: síndrome de Hartsfield; ECP: síndrome de ectrodactilia e fenda palatina; EEC: síndrome de ectrodactilia, displasia ectodérmica e fissura labiopalatal; ?: desconhecido.

dessa condição.<sup>2,3</sup> A apresentação clínica da síndrome AEC é marcada pela fusão das pálpebras superiores e inferiores no nascimento, em virtude de bandas de tecido fibroso, e ausência de ectrodactilia. A obstrução do canal lacrimal e defeitos geniturinários também são achados comuns;<sup>2,3</sup> essas características não estavam presentes em nosso paciente. A RHS também difere do caso relatado em virtude da ausência de malformações dos membros (como ectrodactilia).<sup>2,3</sup>

A SHFM pode ser encontrada como característica isolada ou associada a outras síndromes não relacionadas com o *p63*, como a síndrome de displasia ectodérmica, ectrodactilia e distrofia macular (EEM) (OMIM 225280) e a síndrome acro-cardio-facial (ACFS) (OMIM 600460). No entanto, ambas as condições revelam um padrão de herança autossômica recessiva<sup>4,5</sup> (Tabela 1). Ademais, a EEM distingue-se de outras síndromes de SHFM por alguns achados oculares característicos, como atrofia retinocoroidiana com extensa pigmentação da retina e atenuação arteriolar no polo posterior. Essas características não estavam presentes neste caso, que tinha apenas uma retinopatia associada à prematuridade. A ACFS é caracterizada por SHFM associada a malformações cardíacas complexas e defeitos geniturinários, que não foram verificados em nosso paciente. Assim, embora a linhagem familiar do paciente aqui relatado sugira um padrão de herança recessivo, ele não exibiu características clínicas compatíveis com a ACFS ou a EEM.

Outras condições associadas à ectrodactilia a serem consideradas no diagnóstico diferencial do nosso paciente incluem a síndrome de Hartsfield (OMIM 615465) e a síndrome de ectrodactilia e fenda palatina (ECP) (OMIM 129830). A síndrome de Hartsfield é uma doença genética rara, associada a mutações no gene *FGFR1*; é caracterizada pela presença de ectrodactilia e fissuras labiopalatais. No entanto, a holoprosencefalia, uma característica não presente em nosso paciente, é considerada um de seus aspectos fundamentais.<sup>6</sup> A síndrome de ectrodactilia e fenda palatina é uma condição descrita com base em uma única grande família que apresentava ectrodactilia e fenda palatina, sem outras manifestações clínicas descritas na síndrome EEC.<sup>7</sup> Vale ressaltar que as fissuras orais são limitadas ao palato na síndrome ECP,<sup>7</sup> diferentemente do nosso paciente, que também apresentava envolvimento do lábio (Tabela 1).

Giannotti et al.<sup>8</sup> também relataram um menino com algumas características semelhantes, incluindo ectrodactilia bilateral. Ele nasceu de pais hígidos e não consanguíneos que tinham história de gestação anterior com parto prematuro de uma menina, com achados similares. Entretanto, o paciente não apresentava envolvimento do tecido ectodérmico e tinha defeitos congênitos do coração e anomalias genitais (hipospádia, micropênis e testículo hipoplásico, não palpável), que o diferenciam da síndrome EEC. O caso relatado por Giannotti et al.<sup>8</sup>

foi bastante similar ao descrito no Brasil por Richieri-Costa et al.<sup>9</sup> Os autores sugerem que seus achados revelaram uma possível síndrome autossômica recessiva.<sup>8</sup>

Nesse contexto, embora algumas características da displasia ectodérmica (como anomalias dentárias) não pudessem ser devidamente avaliadas em virtude da idade precoce, nosso paciente provavelmente tem a síndrome EEC. O diagnóstico baseou-se especialmente na identificação de anomalias dos membros que afetam o raio central das mãos e dos pés, dando origem à “mão/pé em lagosta” ou ectrodactilia, e fissuras orais que afetam não apenas o palato, mas também o lábio. Vale ressaltar, na família do paciente relatado, a presença de irmãos afetados pela síndrome EEC com pais hígidos, sem outros casos no restante da família.

Apesar da expressividade altamente variável relatada na síndrome EEC, ela é uma condição conhecida por ter uma alta penetrância.<sup>2</sup> Portanto, seria extremamente raro que uma nova mutação ocorresse em todas as crianças da família relatada. A causa mais provável para três irmãos serem afetados é um dos pais apresentar mosaïcismo germinativo para a síndrome EEC. “Mosaico” é um termo usado para se referir a um composto artístico de retalhos feito, por exemplo, de pedras ornamentais, vidro ou pedras preciosas.<sup>10</sup> O termo “mosaicismo germinativo”, ou “mosaicismo gonadal”, é usado para indicar a presença de populações geneticamente distintas em virtude de mutações no DNA, alterações epigenéticas do DNA ou anomalias cromossômicas, no tecido germinativo/gonadal.<sup>10,11</sup> Entretanto, é difícil detectar o mosaïcismo germinativo, uma vez que o DNA germinativo é de difícil acesso, especialmente no sexo feminino.<sup>10,12</sup> Por conseguinte, o diagnóstico do mosaïcismo germinativo costuma ser baseado principalmente em informações clínicas obtidas no exame do probando e dos filhos.<sup>10</sup> O mosaïcismo germinativo tem sido relatado em anomalias genéticas associadas a doenças gênicas com diferentes padrões de herança. Também é considerado uma causa rara de anomalias cromossômicas, como aneuploidias (por exemplo, trissomia do cromossomo 21), na população humana.<sup>12</sup> O mosaïcismo germinativo é mais comumente relatado em doenças ligadas ao cromossomo X e autossômicas dominantes, como a síndrome EEC. Mesmo doenças autossômicas recessivas, como a síndrome de Alport, podem estar envolvidas.<sup>13</sup> Hartl<sup>14</sup> sugere que, se um dos pais apresentar mosaïcismo germinativo presumido e tiver mais de uma criança afetada, o risco para os filhos subsequentes varia de 20 a 35%. Esse valor oscilaria dependendo do número de crianças hígidas entre os irmãos. Esses achados reforçam a hipótese de mosaïcismo germinativo na família aqui relatada.

Na revisão da literatura, observaram-se três relatos de mosaïcismo germinativo em famílias com a síndrome EEC. David<sup>15</sup>

descreveu indivíduos nascidos de pais não afetados e não consanguíneos que apresentavam ectrodactilia afetando todos os membros. Esses indivíduos tiveram pelo menos dois filhos afetados que também apresentaram descendentes afetados em todas as gerações relatadas subsequentemente. Barrow et al.<sup>16</sup> relataram um caso no qual pais aparentemente hígidos deram origem a uma linhagem afetada. Os dois filhos do casal tinham displasia ectodérmica, com cabelos, sobrancelhas e cílios loiros de fios esparsos a ausentes, unhas displásicas, hiperqueratose palmar e dentes conoides. Eles também apresentavam anomalias renais e um deles tinha fenda palatina. Um indivíduo teve um filho afetado com características similares. Uma mutação somática no sítio de corte no gene *p63* foi detectada em todos os indivíduos afetados, mas não nos pais.<sup>16</sup> Kosaki et al.<sup>17</sup> fizeram relato de um menino com síndrome EEC cujo pai tinha mosaïcismo germinativo e somático para mutações no gene

*p63*. Ele tinha cabelos parcialmente grisalhos, hipoplasia de esmalte dentário com anodontia parcial, ectrodactilia das mãos, com algumas unhas de formato trapezoidal, e manchas ligeiramente hiperpigmentadas seguindo as linhas de Blaschko nas extremidades superiores.<sup>17</sup>

Portanto, relatamos um caso de irmãos com síndrome EEC, indicativo de mosaïcismo germinativo. Este caso reforça a possibilidade de o mosaïcismo germinativo ser um mecanismo de herança mais comum do que se acreditava previamente para casos da síndrome EEC.

## Financiamento

O estudo não recebeu financiamento.

## Conflito de interesses

Os autores declaram não haver conflito de interesses.

## REFERÊNCIAS

- Gurrieri F, Everman DB. Clinical, genetic, and molecular aspects of split hand/foot malformation. *Am J Med Genet A*. 2013;161A:2860-72.
- Rinne T, Brunner HG, Bokhoven HV. p63-Associated disorders. *Cell Cycle*. 2007;6:262-8.
- Koul M, Dwivedi R, Upadhyay V. Ectrodactyly-ectodermal dysplasia clefting syndrome (EEC syndrome). *J Oral Biol Craniofac Res*. 2014;4:135-9.
- Guion-Almeida ML, Zechi-Ceide RM, Richieri-Costa A. Cleft lip/palate, abnormal ears, ectrodactyly, congenital heart defect, and growth retardation: definition of the acro-cardio-facial syndrome. *Clin Dysmorphol*. 2000;9:269-72.
- Digilio MC, Dallapiccola B. Acro-cardio-facial syndrome. *Orphanet J Rare Dis*. 2010;5:25.
- Simonis N, Migeotte I, Lambert N, Perazzolo C, Silva DC, Dimitrov B, et al. FGFR1 mutations cause Hartsfield syndrome, the unique association of holoprosencephaly and ectrodactyly. *J Med Genet*. 2013;50:585-92.
- Opitz JM, Frias JL, Cohen MM Jr. The ECP syndrome, another autosomal dominant cause of monodactylous ectrodactyly. *Eur J Pediatr*. 1980;133:217-20.
- Giannotti A, Digilio MC, Mingarelli R, Dallapiccola B. An autosomal recessive syndrome of cleft palate, cardiac defect, genital anomalies, and ectrodactyly (CCGE). *J Med Genet*. 1995;32:72-4.
- Richieri-Costa A, Orquiza LC. Ectrodactyly, cleft lip/palate, ventricular septal defect, micropenis and mental retardation in a Brazilian child born to consanguineous parents. *Rev Bras Genet*. 1987;10:787-92.
- Yousoufian H, Pyeritz RE. Mechanisms and consequences of somatic mosaicism in humans. *Nat Rev Genet*. 2002;3:748-58.
- Campbell IM, Stewart JR, James RA, Lupski JR, Stankiewicz P, Olofsson P, et al. Parent of origin, mosaicism, and recurrence risk: probabilistic modeling explains the broken symmetry of transmission genetics. *Am J Hum Genet*. 2014;95:345-59.
- Delhanty JD. Inherited aneuploidy: germline mosaicism. *Cytogenet Genome Res*. 2011;133:136-40.
- Anazi S, Al-Sabban E, Alkuraya FS. Gonadal mosaicism as a rare cause of autosomal recessive inheritance. *Clin Genet*. 2014;85:278-81.
- Hartl DL. Recurrence risks for germinal mosaics. *Am J Hum Genet*. 1971;23:124-34.
- David TJ. Dominant ectrodactyly and possible germinal mosaicism. *J Med Genet*. 1972;9:316-20.
- Barrow LL, Bokhoven H, Daack-Hirsch S, Andersen T, Beersum SE, Gorlin R, et al. Analysis of the p63 gene in classical EEC syndrome, related syndromes, and non-syndromic orofacial clefts. *J Med Genet*. 2002;39:559-66.
- Kosaki R, Naito Y, Torii C, Takahashi T, Nakajima T, Kosaki K. Split hand foot malformation with whorl-like pigmentary pattern: phenotypic expression of somatic mosaicism for the p63 mutation. *Am J Med Genet A*. 2008;146A:2574-7.