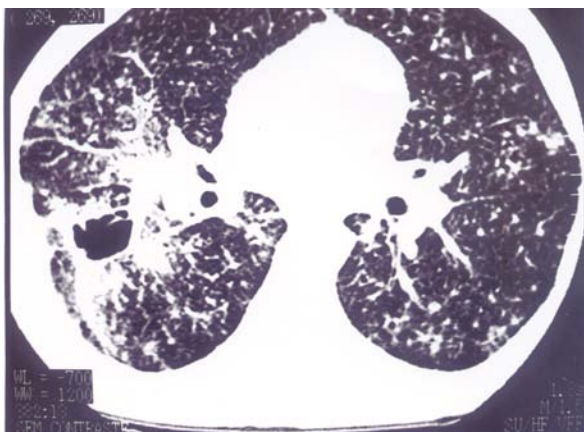

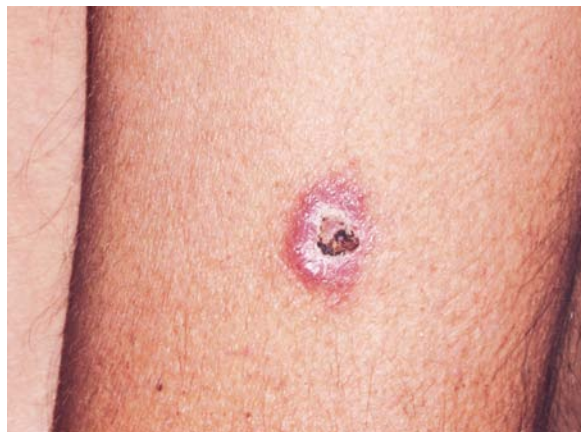Disseminated histoplasmosis and primary central nervous system lymphoma

Histoplasmose disseminada e linfoma primário do sistema nervoso central

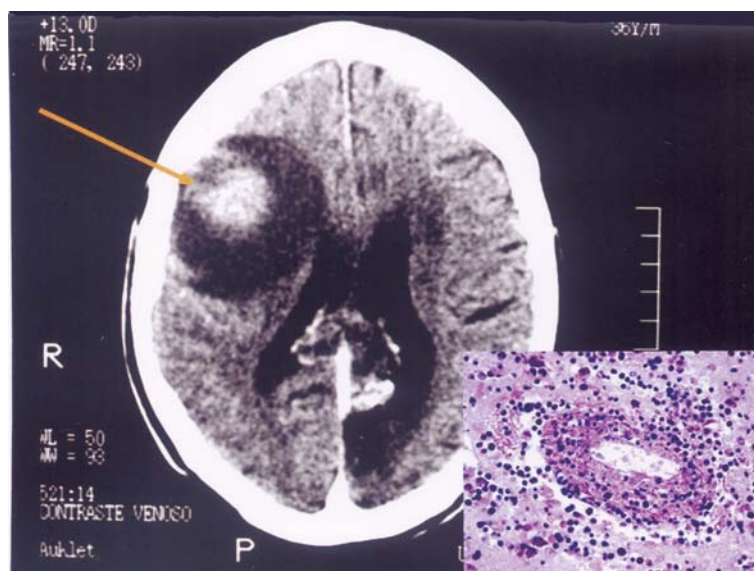
José Roberto Lambertucci¹, Bruno Mourão França¹ and Virgínia Hora Rios Leite²



A



B



C

1. Serviço de Doenças Infecciosas e Parasitárias da Faculdade de Medicina da Universidade Federal de Minas Gerais, Belo Horizonte, MG e 2. Serviço de Anatomia Patológica da Faculdade de Medicina da UFMG.

Address to: Dr. José Roberto Lambertucci. Avenida Alfredo Balena 190, 30130-100 Belo Horizonte, MG, Brazil

e-mail: lamber@uai.com.br

Recebido para publicação em 13/1/2004

Aceito em 23/2/2004

A 36-year-old man with a previous diagnosis of AIDS was admitted to hospital complaining of weakness, dry cough, high fever, weight loss and shortness of breath, with onset 10 days earlier. He was treated for cerebral toxoplasmosis in 1995 and since then has been given anti-retroviral drugs, which he takes irregularly. His CD4 count was 34 cells/ μ l and the viral load was 143,730 copies/ml. For 6 months he was treated for pulmonary tuberculosis, a probable diagnosis, based on circumstantial evidence, without clinical improvement. In the present hospitalization, a chest x-ray showed condensation in the right lung. Computed tomography revealed two cavitations with thick walls and the presence of multiple nodules disseminated in both lung fields, some with the aspect of a budding tree, suggestive of pulmonary tuberculosis (Figure A). During clinical examination two small ulcers were noticed in his left arm, and a biopsy taken from one of them (Figure B) confirmed the diagnosis of cutaneous histoplasmosis. In addition, a liver biopsy and a biopsy of the bone marrow also found the fungus *Histoplasma capsulatum*. With a diagnosis of disseminated histoplasmosis, intravenous amphotericin B (50mg/day) was initiated and the patient improved quickly. One morning, he woke up complaining of headache, difficulty in swallowing and left hemiparesis. Computed tomography of the brain revealed a large cerebral tumor involving the frontal lobe (Figure C). He developed seizures which were barely controlled with anticonvulsants and died a few days later. Necropsy confirmed the diagnosis of disseminated histoplasmosis of the lungs, liver, bone marrow, skin and suprarenal glands. In the brain two lesions were apparent: signs of old and cured toxoplasmosis in the occipital area and basal ganglia, and primary central nervous system lymphoma (Figure C – insert) in the frontal and parietal lobe (arrow) surrounded by a large hemorrhagic and edematous area, corresponding to the lesion that caused his death.

O paciente, de 36 anos de idade, com o diagnóstico prévio de AIDS, veio ao hospital queixando-se de fraqueza, tosse seca, febre alta, perda de peso e dispnéia, de início havia 10 dias. Ele foi tratado para toxoplasmose cerebral em 1995 e, desde então, fez uso irregular de anti-retrovirais. A contagem

de linfócitos T CD4+ era de 34 células/ μ l e a carga viral de 143.730 cópias/ml. Por seis meses, ele recebeu tratamento de prova para tuberculose pulmonar sem melhora clínica. Durante a internação atual, uma radiografia de tórax mostrou a presença de condensação na base do pulmão direito. A tomografia computadorizada revelou a presença de duas cavitações e de vários nódulos pulmonares disseminados em ambos os pulmões, alguns com aspecto de árvore em brotamento, sugestivos de tuberculose pulmonar (Figura A). Duas pequenas lesões ulceradas no antebraço esquerdo foram notadas durante o exame clínico. A biópsia de uma delas (Figura B) confirmou o diagnóstico de histoplasmose da pele. A seguir, o fungo *Histoplasma capsulatum* foi identificado em biópsias do fígado e da medula óssea. Iniciou-se o tratamento da histoplasmose com anfotericina B (50mg/dia) e notou-se rápida melhora do quadro clínico. Um dia, o paciente acordou queixando-se de cefaléia, disfagia e hemiparesia esquerda. A tomografia computadorizada do crânio revelou uma grande massa tumoral no lobo frontal direito. Ele passou a apresentar convulsões de difícil controle com anticonvulsivantes e morreu poucos dias depois. A necropsia confirmou o diagnóstico de histoplasmose disseminada do fígado, pele, pulmões, medula óssea, e supra-renais. No cérebro, havia duas lesões: toxoplasmose curada na região occipital e em gânglios da base, e linfoma primário do sistema nervoso central (Figura C – destaque) na região fronto-parietal direita (seta), circundado por extensa área de hemorragia e edema – lesão a que se atribuiu a morte do paciente.

REFERENCES

1. Batara JF, Grossman SA. Primary central nervous system lymphomas. *Current Opinion in Neurology* 16: 671-675, 2003.
2. Nobre V, Braga E, Rayes A, Serufo JC, Godoy P, Nunes N, Antunes CM, Lambertucci JR. Opportunistic infections in patients with aids admitted to an university hospital of the southeast of Brazil. *Revista do Instituto de Medicina Tropical de São Paulo* 45: 69-74, 2003.
3. Paphitou NI, Barnett BJ. Solitary parietal lobe histoplasmoma mimicking a brain tumor. *Scandinavian Journal of Infectious Diseases* 34: 229-232, 2001.