



Relato de Caso/Case Report

Adiaspiromicose pulmonar tratada sem antifúngicos

Pulmonary adiaspiromycosis treated without antifungal drugs

Rodolfo Moraes Silva¹, Gisele Alves Liporoni¹, Ciro Castro Botto¹, Belini Coli Rodrigues¹, Donizete Scudeler¹ e Wilson Cunha Junior¹

RESUMO

Relata-se caso de lavrador de 40 anos acometido por adiaspiromicose pulmonar, com diagnóstico etiológico estabelecido mediante biópsia por toracoscopia. Optou-se por tratamento com corticosteróide, sem antifúngicos, tendo o paciente respondido bem, com melhora clínico-radiológica após três semanas do início dos sintomas.

Palavras-chaves: Micose pulmonar. Adiaspiromicose. *Emmonsia parva var crescens*. Corticoterapia.

ABSTRACT

The case of a 40-year-old agricultural worker affected by pulmonary adiaspiromycosis is reported. An etiological diagnosis had been established by means of a biopsy via thoracoscopy. Treatment with corticosteroids without antifungal drugs was chosen, and the patient responded well to this, with improvements in clinical and radiological conditions three weeks after the beginning of the symptoms.

Key-words: Pulmonary mycosis. Adiaspiromycosis. *Emmonsia parva var crescens*. Corticotherapy.

INTRODUÇÃO

A adiaspiromicose é uma afecção pulmonar rara em humanos, causada pelo fungo *Emmonsia parva var crescens*¹. Este agente é encontrado no solo, onde vive saprofiticamente, ou infestando pequenos roedores. O contágio humano se dá por inalação de poeira contendo seus conídeos, conhecidos como adiasporos². Uma vez nos alvéolos, os adiasporos, que são estruturas esféricas, têm a característica peculiar de não se reproduzir, mas crescer em tamanho (até 700µm) e gerar reação inflamatória local. A expressão clínico-radiológica da doença será tanto mais grave quanto maior a quantidade de fungos inalados, ou seja, maior o processo inflamatório. Pequeno número de adiaconídeos pode passar despercebido, enquanto grande número pode gerar intensa reação inflamatória e levar o hospedeiro à

morte por insuficiência respiratória^{2,3,4}. A resposta imunológica inicial é descrita como necrótico-exsudativa, seguindo-se por um processo natural de formação de granulomas, fibrose e cura espontânea. A formação dos granulomas isola os adiasporos e, desta forma, o diagnóstico não pode ser feito por meio da análise do escarro, mas sim por análise de cortes histológicos de tecido pulmonar. Trata-se de doença autolimitada, com melhora clínica após resolução do processo inflamatório pulmonar, no decorrer de algumas semanas^{2,4,7}.

RELATO DO CASO

Homem de 40 anos, branco, trabalhador rural, natural e procedente de Cristais Paulista, SP, internado no Setor de Pneumologia da Santa Casa de Franca, SP, no dia 26 de novembro de 2008, com história de febre há duas semanas.

O paciente referia que há duas semanas apresentava febre, cefaléia e mal estar. Uma semana antes de sua admissão, começou a manifestar tosse seca, dor torácica ventilatório dependente e dispnéia, cuja intensidade aumentou gradativamente com o passar dos dias.

Relatava ser tabagista há 20 anos (10 cigarros por dia). Negava etilismo e uso de medicação contínua. Em seu trabalho, entrava em contato com silos constantemente.

Ao exame físico, apresentava-se em bom estado geral, subfebril (37,7°C), corado, acianótico e anictérico. Estava taquidispnéico (32 incursões respiratórias por minuto), saturação periférica de oxigênio de 84% em ar ambiente. A ausculta pulmonar mostrava apenas roncos difusos, porém discretos. Hemodinamicamente estável. Índice de massa corpórea de 21. Sem mais alterações.

O hemograma evidenciava 12.100 leucócitos, com 10.527 (87%) de neutrófilos. Série vermelha e plaquetas normais. Eletrocardiograma, função renal, eletrólitos e coagulograma sem alterações. As três amostras de bacilo álcool ácido resistente e a sorologia para HIV foram negativas.

O raio-X de tórax na admissão (**Figura 1**) apresentava velamento heterogêneo difuso bilateral, com predomínio à direita. A tomografia de tórax (**Figura 2**) mostrava: opacidade mista interstício-alveolar difusa bilateral, mais acentuada a direita; discreto derrame pleural bilateral; espessamento das paredes e dilatação da luz dos brônquios peri-hilares; ausência de adenomegalia mediastinal.

O paciente foi internado, recebendo 40mg por dia de prednisona, oxigênio suplementar e ampicilina/sulbactam, na dose 3g de 8/8h via endovenosa. No dia seguinte, foi submetido à biópsia pulmonar por toracotomia, devido a evolução desfavorável do caso.

1. Serviço de Clínica Médica, Fundação Santa Casa de Misericórdia de Franca, Franca, SP.

Endereço para correspondência: Dr. Wilson Cunha Junior. AMESC. Praça Dom Pedro II, 1.826, Centro, 14400-730 Franca, SP.
Tel: 55 16 3711-4000
e-mail: wcunha43@yahoo.com.br

Recebido para publicação em 31/08/2009

Aceito em 16/12/2009

O exame microscópico (**Figura 3**), em lâminas coradas com hematoxilina-eosina, revelou pulmão com frequentes granulomas epitelióides, por vezes exibindo células gigantes multinucleadas e ocasionais estruturas únicas, arredondadas, relativamente volumosas de parede espessa, refrátil e bilaminar com porção externa eosinofílica e interna hialina associadas a discreto exsudato neutrofilico e ocasionais eosinófilos. Circunjacente aos granulomas evidenciou-se moderada eosinofilia. As colorações especiais de prata-metenamina de Gomory (GMS) e ácido periódico de Schiff (PAS) foram positivas corando fortemente a parede espessa, sem brotamentos, sendo consignado o diagnóstico histopatológico de adiaspiromicose pulmonar.

No terceiro dia, de internação houve agravamento do quadro, com insuficiência respiratória, tendo sido então encaminhado ao centro de terapia intensiva. A prednisona foi aumentada para 60mg e o paciente recebeu suporte ventilatório não invasivo com pressão positiva. Sua melhora foi progressiva, tendo recebido alta para a enfermaria após cinco dias.

Novos exames de imagem mostraram remissão total do quadro. No décimo quinto dia, o paciente recebeu alta em bom estado geral, sem medicações.

No retorno, após um mês, estava sem queixas, exercendo suas atividades habituais e com raio-X de tórax sem alterações.

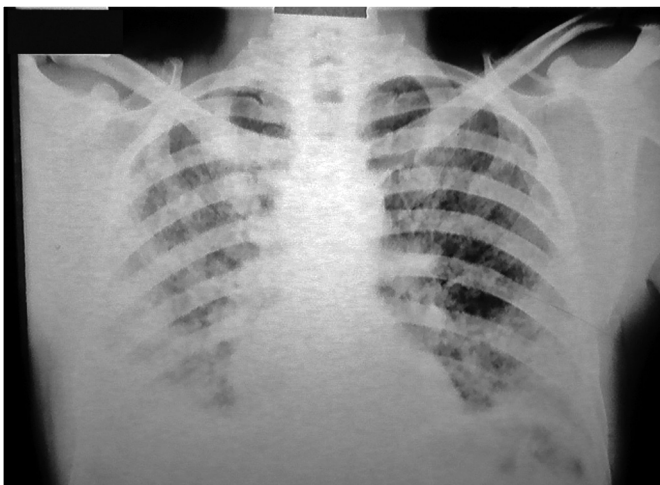


FIGURA 1 - Raio-X de tórax evidenciando velamento heterogêneo difuso bilateral.

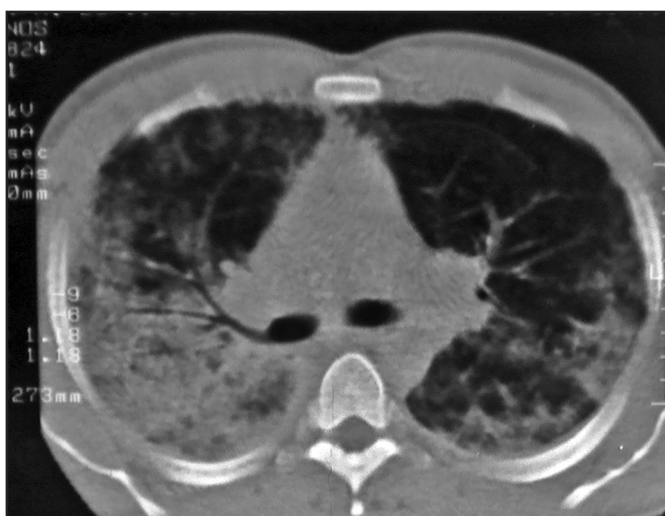

FIGURA 2 - Tomografia de tórax com opacidade mista interstício-alveolar difusa bilateral, mais acentuada à direita.

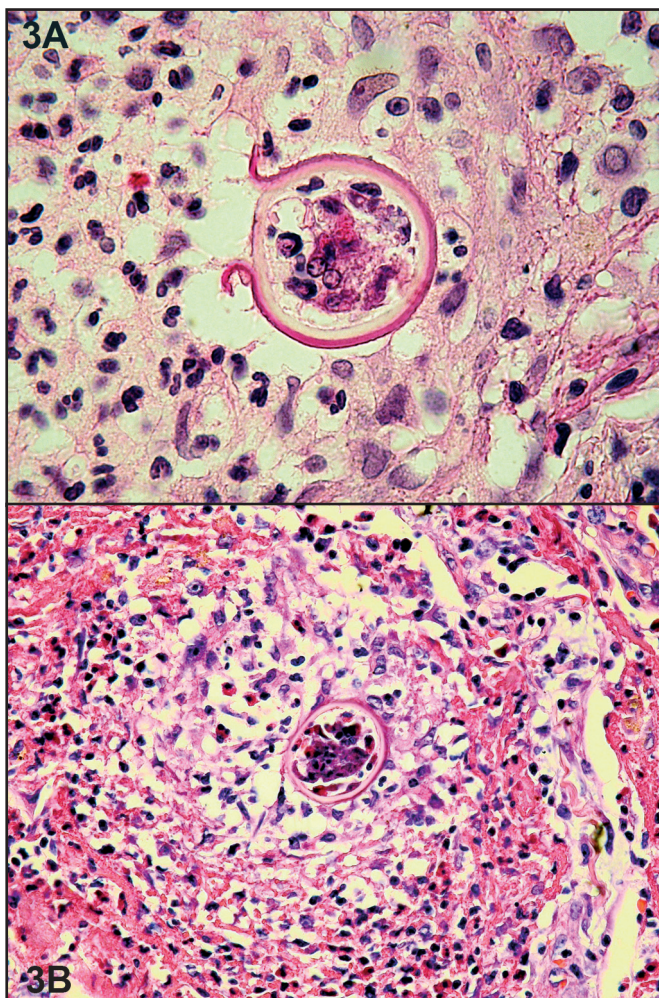


Figura 3 - A) Detalhe de adiaconídio evidenciando parede parcialmente rota e de aspecto bilaminar. HE, 1.000x. 3B) Granuloma centrado por adiaconídio, discreto exsudato neutrofilico e presença de ocasionais eosinófilos circunjacentes. HE, 400x.

DISCUSSÃO

Existem poucos relatos de adiaspiromicose³. Nos trabalhos existentes, a via inalatória aparece como responsável pela infecção por *Emmonsia parva var. crescens*¹⁻⁷. O paciente em questão adquiriu a doença ao inalar os adiaspores junto aos silos, na zona rural, desenvolvendo a forma pulmonar da doença, apesar de ser imunocompetente.

O quadro inicial sugeria um processo viral inespecífico. No decorrer de uma semana, no entanto, o paciente apresentou piora progressiva do seu padrão respiratório até ser hospitalizado.

A biópsia pulmonar foi feita no segundo dia de internação, com o processo inflamatório em andamento e piora progressiva do acometimento pulmonar. Os granulomas encontrados representavam reação imunológica mais tardia, a despeito do quadro agudo apresentado pelo paciente, sugerindo que o indivíduo teve contato com o fungo em ocasiões anteriores, provavelmente manifestando sintomatologia leve, despercebida ou confundida com quadros gripais, sem maior importância.

Não foram evidenciadas doenças associadas, como tuberculose e síndrome da imunodeficiência adquirida. Devido à gravidade do caso, na admissão, o paciente recebeu antibioticoterapia enquanto aguardava o resultado da biópsia pulmonar.

A evolução dos conídeos nos alvéolos pulmonares é rápida, sendo que no decorrer de poucas semanas eles entram em processo de degeneração e morrem⁴. Essa resolução espontânea constitui a base do conceito atual de ser a adiaspiromicose uma doença autolimitada²⁻⁷. O processo inflamatório alveolar é o eixo central da morbi-mortalidade causada pela adiaspiromicose⁴. De acordo com a quantidade de fungos inalados, a inflamação resultante pode ser tão intensa a ponto de levar o indivíduo à insuficiência respiratória^{2,4,7}.

Por este motivo, mesmo após o diagnóstico histopatológico de micose pulmonar, optamos por não tratar o paciente com antifúngicos, ao contrário de relatos de casos semelhantes^{2,4}. O paciente recebeu corticosteróide, visando reversão da reação inflamatória, principal responsável pela mortalidade da doença.

Houve melhora clínico-radiológica importante com o tratamento proposto e o paciente recebeu alta sem nenhuma medicação, em bom estado geral. Voltou no ambulatório um mês depois, sem sintomas.

REFERÊNCIAS

1. England DM, Hochholzer L. Adiaspiromycosis: an unusual fungal infection of the lung. Report of 11 cases. *Am J Surg Pathol* 1993; 17:876-886.
2. Santos VM, Santana JH, Adad SJ, Lopes GP, Fatureto MC. Adiaspiromicose pulmonar disseminada: relato de caso. *Rev Soc Bras Med Trop* 1997; 30: 397-400.
3. Barbas Filho JV, Amato MBP, Deheinzeln D. Respiratory failure caused by adiaspiromycosis. *Chest* 1990; 97:1171-1175.
4. Martins RLM, Santos CGF, Franca FRFC, Moraes MAP. Adiaspiromicose humana. Relato de um caso tratado com cetoconazol. *Rev Soc Bras Med Trop* 1997; 30: 507-509.
5. Moraes MAP, Gomes MI. Adiaspiromicose humana: lesões cicatriciais em linfonodos do mediastino. *Rev Soc Bras Med Trop* 2004; 37: 177-178.
6. Moraes MAP, Silva AE, Raick AN. Adiaspiromicose pulmonar humana. Novo caso da forma disseminada. *Rev Soc Bras Med Trop* 1990; 23: 171-174.
7. Santos VM, Fatureto MC, Saldanha JC, Adad SJ. Pulmonary adiaspiromycosis: report of two cases. *Rev Soc Bras Med Trop* 2000; 33: 483-488.