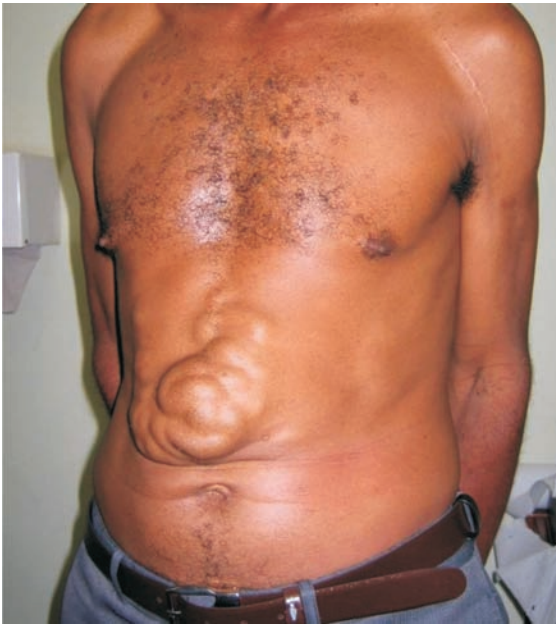

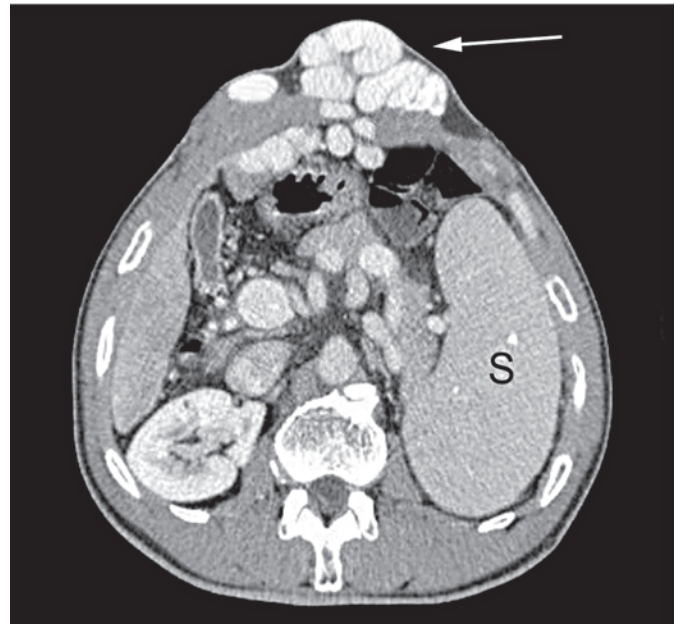
Caput medusae in schistosomiasis mansoni

Cabeça de medusa na esquistossomose mansônica

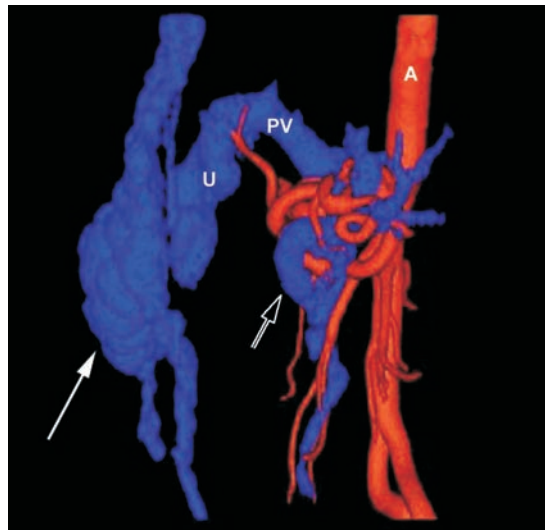
José Roberto Lambertucci¹, Luciana Cristina dos Santos Silva¹
and Luciene Mota Andrade²



A



B



C

1. Serviço de Doenças Infecciosas e Parasitárias da Faculdade de Medicina da Universidade Federal de Minas Gerais, Belo Horizonte, MG, Brazil. 2. Serviço de Radiologia do Laboratório Hermes Pardini, Belo Horizonte, MG, Brazil.

Address to: Dr. José Roberto Lambertucci. Dept^o de Clínica Médica/FM/UFMG. Av. Alfredo Balena 190, 30130-100 Belo Horizonte, MG, Brazil.
e-mail: lamber@uai.com.br

Recebido para publicação em 1/12/2006

Aceito em 20/12/2006

A 46-year-old patient, living in an endemic area for schistosomiasis, reported the presence of an epigastric tumor which has been increasing for the last eight years. For some time, hernia was assumed to be the diagnosis and he came to Belo Horizonte seeking treatment. Physical examination revealed a vascular, painless tumor over the epigastric area (Figure A) and the spleen was palpable 3cm below the left costal margin. Leucopenia and thrombocytopenia were found in the hemogram; serology for viral hepatitis B and C were negative. Periportal thickening and portal hypertension were reported by abdominal ultrasound. Magnetic resonance imaging confirmed ultrasound findings. He was submitted to computed multislice tomography with 3D reconstruction to study portal vessels and collaterals. Figure B: axial CT scan shows part of the paraumbilical collateral vein and its extension to the anterior abdominal wall, with tortuous varices in the epigastrium ("Medusa's head" - white arrow; S = spleen). Figure C: lateral view of a 3D reconstruction of arterial plus venous phases shows the paraumbilical collateral (U). The abdominal wall vessels are seen to anastomose with the superior and inferior epigastric veins. The long white arrow points to the "Medusa's head". Black arrow points the splenic vein. PV: portal vein.

O paciente, de 46 anos, natural de área endêmica de esquistossomose apresentava tumoração epigástrica havia oito anos e, por algum tempo, recebeu o diagnóstico de hérnia epigástrica. Ele procurou o hospital em Belo Horizonte para tratamento. Ao exame físico, observou-se volumosa tumoração em região

epigástrica (Figura A) e palpou-se o baço a 3cm do rebordo costal esquerdo. Havia leucopenia e plaquetopenia no hemograma e as sorologias mostraram-se negativas para as hepatites virais B e C. O ultra-som revelou alterações características de fibrose periportal e evidências de hipertensão portal. Os achados foram confirmados pela ressonância magnética. O paciente foi submetido à tomografia computadorizada de multidetectores com reconstruções 3D para estudar os vasos portais e colaterais. Figura B: corte axial demonstra parte da colateral paraumbilical e sua extensão na parede abdominal anterior, com múltiplas varizes tortuosas na região epigástrica (cabeça de medusa - seta branca; S = baço). Figura C: visão lateral da reconstrução tridimensional das fases arterial e venosa demonstra a colateral paraumbilical (U) e vasos tortuosos na parede abdominal anterior anastomosando-se com as veias epigástricas inferiores e superiores. A seta longa branca aponta a *cabeça de Medusa*, a seta preta aponta a veia esplênica e PV mostra a veia porta.

REFERENCES

1. Killi RM, Ozutemiz O, Elmas N. Color Doppler sonography of herniated paraumbilical collateral vein masquerading as an acquired umbilical hernia. *American Journal of Roentgenology* 174: 1465-1466, 2000.
2. Lambertucci JR, Silva LC, Andrade LM, de Queiroz LC, Pinto-Silva RA. Magnetic resonance imaging and ultrasound in hepatosplenic schistosomiasis mansoni. *Revista da Sociedade Brasileira de Medicina Tropical* 37:333-337, 2004.
3. Yang PM, Chen DS. Caput Medusae. *New England Journal of Medicine* 353: 19, 2005.