

# Estudo comparativo entre a técnica endoscópica pelo portal proximal e a técnica de mini-incisão palmar no tratamento cirúrgico da síndrome do túnel do carpo

*Comparative study between endoscopic technique by a proximal port and mini palmary incision in the surgical treatment of carpal tunnel syndrome*

EDUARDO A.R. PEREIRA<sup>1</sup>, RAMES MATTAR JR.<sup>2</sup>, RONALDO J. AZZE<sup>3</sup>

## RESUMO

Os autores apresentam estudo prospectivo onde comparam duas técnicas cirúrgicas empregadas no tratamento de pacientes acometidos pela síndrome do túnel do carpo. A técnica de decompressão por via aberta, através de mini-incisão palmar<sup>(3)</sup>, é analisada em relação à técnica por via endoscópica, descrita por Agee et al.<sup>(2)</sup>, que utiliza apenas um único portal proximal. Foram operados, de forma randomizada, 28 punhos em 28 pacientes com o diagnóstico clínico e eletromiográfico de síndrome do túnel do carpo idiopático, e que não obtiveram melhora com o tratamento conservador prévio. Os seguintes parâmetros, foram analisados no pré-operatório e na primeira, segunda, quarta, sexta e décima segunda semanas de pós-operatório: força de preensão com dinamômetro, sensibilidade com monofilamentos de Semmes-Weinstein, presença de dor e parestesia, tempo necessário para retorno às atividades da vida diária e complicações. Após acompanhamento médio de 12 meses, constatamos que a técnica endoscópica demonstrou-se segura, apresentando vantagens significativas em relação ao método aberto quanto à precocidade da recuperação da força de preensão, ao retorno às atividades da vida diária e a menor incidência de dor na palma da mão. Não houve diferença em relação a resolução da parestesia, melhora da sensibilidade ou incidência de complicações.

**Descritores:** Estudo comparativo; Descompressão cirúrgica; Síndrome do túnel carpal; Endoscopia.

## INTRODUÇÃO

A decompressão do túnel do carpo pela secção do ligamento transversal do carpo por uma técnica aberta é utilizada como método de eleição no tratamento de pacientes acometidos pela STC e que não respondem ao tratamento conservador (uso de órtese, anti-inflamatórios e infiltração local com corticóide).

## SUMMARY

The authors present a prospective study comparing two surgical techniques for carpal tunnel release. A minimal - incision open decompression<sup>(3)</sup> is compared with an endoscopic release<sup>(2)</sup>, that utilizes only a single proximal portal. There were operated on, 28 wrists in 28 patients, with clinical signs and EMG changes consistent on idiopathic carpal tunnel syndrome, that failed under previous conservative treatment. They were randomized into two groups, undertaken surgical treatment, either by endoscopic release or by open decompression. Grip strength (measured by dynamometric), sensitivity (measured by Semmes-Weinstein monofilaments), presence of pain and paresthesia, date of return to activities of daily living and complications were evaluated pre-operative and at 1, 2, 4, 6, 12 weeks after surgery. After 12 months average follow up, the results indicated that this proximal portal endoscopic technique can be safely performed, showing advantages over open conventional method, in terms of sooner return of grip strength, date of return to activities of daily living, and less incidence of pillar pain. No differences in paresthesia resolution, sensibility improvement or complications incidence were found.

**Key Words:** Comparative study; Surgical decompression; Carpal tunnel syndrome; Endoscopic.

## INTRODUCTION

Carpal tunnel decompression through division of carpal transverse ligament by an open technique is used as election technique for treatment of patients with CTS not responding to conservative treatment (use of splints, NSAIDs, local steroid infiltration).

Trabalho realizado no Instituto de Ortopedia e Traumatologia do Hospital das Clínicas da Faculdade de Medicina da Universidade de São Paulo

1- Mestre  
2- Chefe do Grupo de Mão  
3- Professor Titular

Endereço para correspondência: Av. Albert Einstein, 627 sala 1204, Morumbi CEP 05651-901 - São Paulo - SP - E-mail : edupera@attglobal.net

Work performed at Instituto de Ortopedia e Traumatologia of Hospital das Clínicas da Faculdade de Medicina da Universidade de São Paulo - IOT HC - FMUSP.

1- Master  
2- Head - Hand Group  
3- Chairman

Address: Av. Albert Einstein, 627, sala 1204, Morumbi CEP 05651-901 São Paulo - SP - E-mail: edupera@attglobal.net

No entanto, segundo Kuschner<sup>(11)</sup>, não é um procedimento cirúrgico totalmente inócuo; existindo vários relatos de complicações pós-operatórias, tais como: persistência dos sintomas, cicatriz hipertrófica dolorosa, perda de força da mão por um período prolongado; fatores estes que acabam inibindo a aplicação de pressão palmar, retardando assim, o uso funcional máximo da mão e acarretando um longo período de afastamento do trabalho.

Estes dados induziram estudos que buscaram métodos de tratamento de menor morbidade. Surgiram, então, várias técnicas de descompressão via endoscópica<sup>(1,5,15)</sup>, onde secciona-se seletivamente o ligamento transversal do carpo, deixando outras estruturas anatômicas intactas (pele palmar, tecido subcutâneo, aponeurose palmar e musculatura palmar curta). Vários trabalhos confirmaram as vantagens desta nova técnica, no tocante à menor dor pós-operatória, recuperação da força e retorno precoce às atividades da vida diária, sendo muito pequeno o número de complicações associadas<sup>(16)</sup>.

Porém, este não é um fato aceito por todos, existindo controvérsias, principalmente em relação à segurança e eficácia dos métodos endoscópicos<sup>(19)</sup>.

O objetivo deste estudo é analisar e comparar, de forma prospectiva e randomizada, os resultados obtidos no tratamento cirúrgico da STC pela técnica aberta de mini-incisão palmar<sup>(3)</sup> e pela técnica endoscópica que utiliza um portal proximal<sup>(1)</sup>.

## CASUÍSTICA E MÉTODOS

Foram submetidos a tratamento cirúrgico e avaliação clínica pós-operatória 28 punhos de 28 pacientes com diagnóstico clínico e ENMG de STC idiopática divididos, em dois grupos de 14 pacientes, de forma randomizada, no período de março de 1997 a janeiro de 1999, no IOT HC-FMUSP.

Foram considerados critérios de exclusão do estudo: presença de diabetes ou hipotireoidismo, cirurgia prévia no punho, doenças psiquiátricas, doença renal crônica necessitando de diálise, presença de sinais clínicos de osteoartrose trapézio metacarpiana do polegar, história de fratura no punho em questão, ou outras causas de STC.

A média de idade no grupo endoscópico foi de 53,6 anos, variando de 30 a 83 anos, enquanto no grupo aberto foi de 52 anos, com variação de 29 a 81 anos. Todos os 28 pacientes com exceção de um do grupo aberto eram do sexo feminino.

Todos os pacientes eram destros, com exceção de uma única paciente do grupo aberto, que apresentava dominância esquerda. No grupo endoscópico, a cirurgia foi realizada no punho direito em oito pacientes e no lado esquerdo, em seis punhos. Já no grupo aberto, o punho direito foi operado em nove oportunidades, enquanto o lado esquerdo, em cinco ocasiões.

A maior parte dos pacientes, 64,28% no grupo endoscópico e 57,14% no grupo aberto, respectivamente, exerciam apenas atividades do lar.

O tempo médio de duração dos sintomas antes da cirurgia no grupo endoscópico foi de 43,43 meses e no grupo aberto foi de

*However, according to Kuschner<sup>(11)</sup> this is not a totally harmless method, with several reports of post operative complications as symptoms persistence, hypertrophic painful scar, strength reduction for a long period; these factors avoid palmary pressure thus delaying the maximal functional use of the hand and a long period away of work.*

*These data prompted studies looking for less morbidity treatment methods. Several endoscopic techniques of decompression were so presented<sup>(1,5,15)</sup> selectively dividing the carpal transverse ligament, leaving intact other anatomical structures (palmary skin, subcutaneous tissue, palmary aponeurosis, short palmary muscles). Several works confirm the advantages of this new technique in regard of less postoperative pain, strength recovery and early return to daily life activities, with a small number of associated complications<sup>(16)</sup>.*

*However, this fact is not accepted by all, and there is controversy mainly in regard of safety and efficacy of endoscopic methods<sup>(19)</sup>.*

*The aim of this study is to evaluate and to compare, in a prospective and randomized mode, the results found in the treatment of CPS by open mini-palmary-incision method<sup>(3)</sup> and endoscopic technique using a proximal portal<sup>(1)</sup>.*

## CASES AND METHODS

*Twenty-eight wrists of 28 patients with clinical and ENMG diagnosis of idiopathic carpal tunnel syndrome underwent surgical treatment and postoperative evaluation. They were divided into two groups of 14 patients in a randomized way from March, 1997 to January, 1999 at IOT HC-FMUSP.*

*Were excluded patients with diabetes or hypothyroidism, previous wrist surgery, psychiatric diseases, chronic renal impairment needing dialysis, presence of clinical signs of trapezius-metacarpal osteoarthritis of the thumb, history of the evaluated wrist and other causes of CTS.*

*Average age in the endoscopic group was 53.6 years, ranging from 30 to 83 years, while in the open group was 52 years, ranging from 29 to 81 years. All 28 patients but one in the open group were female.*

*All patients were right handed but one single female patient in the open group who was left handed. In the endoscopic group the surgery was performed in the right wrist in eight patients and in the left wrist in six patients. In the open group, the right wrist was operated eight times while the left one, five.*

*Most of the patients, 64.28% in the endoscopic group, and 57.14% in the open group, respectively, only performed housekeeping activities.*

*The average time of symptoms duration before surgery was of 43.43 months in the endoscopic group and 38.93 months in the open group. The follow-up time was in average 12 months for both groups.*

*In 75.86% of the patients both sides were involved. In these cases, only the wrist the patient chose to be of more intensive*

38,93 meses. O tempo de acompanhamento foi, em média, de 12 meses para ambos os grupos.

Em 75,86% dos pacientes o acometimento era bilateral. Nestes casos, foi submetido ao tratamento cirúrgico, apenas o punho escolhido pelo paciente como o de sintomatologia mais intensa. Todos os pacientes queixavam-se de dor noturna e queda dos objetos da mão. Os testes de Tinel e Phalen foram positivos em 100% dos casos.

Seis pacientes do grupo endoscópico e sete do grupo aberto apresentavam hipotrofia muscular.

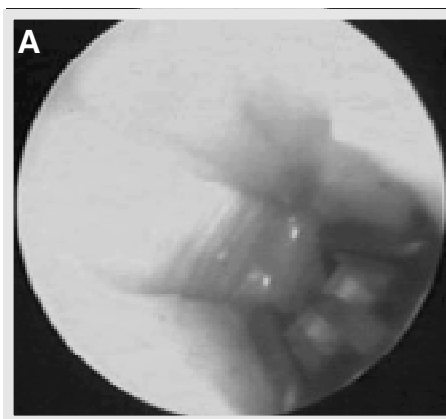
Ambos os grupos foram submetidos à sedação por via endovenosa e anestesia local na região distal do antebraço, e o torniquete insuflado com 250mm Hg de pressão.

O grupo endoscópico foi submetido à decompressão do túnel do carpo pela técnica preconizada por Agee et al.<sup>(1)</sup>, onde o sistema óptico contendo a lâmina acionada por um dispositivo de gatilho é introduzido através de um portal proximal.

A incisão transversal de 2,0 cm é realizada em uma das pregas de flexão do punho, entre o tendão do flexor ulnar do carpo e do palmar longo. Um retalho de fáscia antebraquiopalmar é aberto em forma de "U" voltado para distal, para a passagem da cânula contendo a óptica. Identifica-se o ligamento transverso do carpo (LTC) e introduz-se instrumental de ponta romba, denominado dilatador. Na seqüência, delimita-se a borda ulnar do túnel carpal com o explorador do hamato, introduzido sempre de encontro ao hamato. A seguir é utilizado o descolador de sinóvia, uma espécie de colher para raspar, de baixo para cima o túnel, retirando a eventual sinovite que possa interferir na visualização. A cânula do revólver, contendo o sistema óptico e a lâmina é introduzida sob o LTC, e, pelo monitor de vídeo são identificadas as fibras transversais do LTC. A margem distal do LTC pode ser delimitada pela combinação da visualização no monitor de vídeo e pela palpção externa local, que desloca a gordura situada distal ao LTC. Em seguida, é acionado o gatilho localizado no revólver, possibilitando a elevação da lâmina. O instrumental é então tracionado no sentido proximal, sempre no eixo do 4º dedo, mantendo-o contra o LTC e justa hamato, com a lâmina sob visão direta no monitor, seccionando desta forma, o LTC de distal para proximal. (Figura 1a 1b)

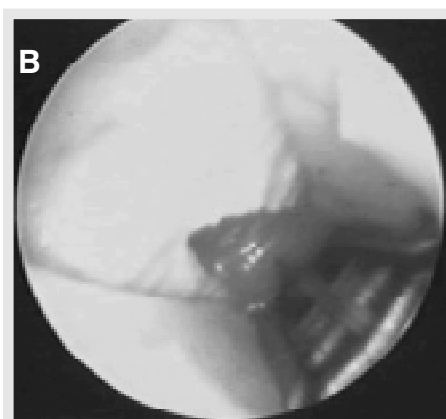#### Técnica cirúrgica aberta (mini-incisão palmar)

Uma incisão de 2,5 cm é realizada na pele (Figuras 2a e 2b) sobre o LTC na região palmar paralela à prega tenar, 5mm ulnar à depressão intertenar, sem cruzar a prega de flexão do punho



**Figura 1a** - Visualização das fibras transversais do LTC.

**Figure 1a** - Transverse fibers of TLC.



**Figura 1b** - Secção do LTC.

**Figure 1b** - TLC division.

symptoms was operated. All patients had nocturnal pain and fall of objects from the hand. Tinnel and Phalen tests were positive in 100% of the cases.

Six patients in the endoscopic group, and seven in the open one presented muscle hypotrophy.

Both groups underwent intravenous sedation and local anesthesia at distal forearm portion, proximal to the incision place (5.0 ml) and inside the carpal tunnel (3.0 ml), driving the needle in an oblique direction from the same point in proximal skin. Compression with esmarch band from distal to proximal was applied, and a pneumatic tourniquet insufflated with 250 mmHg pressure.

The endoscopic group underwent carpal tunnel decompression by the technique described by Agee et al.<sup>(1)</sup>, with an optical system with a blade activated by a trigger mechanism introduced through a proximal portal.

The transversal 2.0 cm incision is performed in one of the wrist flexion folds, between the ulnar carpal flexor and the palmaris longus. A little piece of antebrachiopalmar fascia is open in an "U" shape turned to distal, for introduction of the equipment. The transverse carpal ligament (TCL) is identified and a dilator is introduced. Following the ulnar limit of the carpal tunnel is found with a hamatum probe, always to the hamatum. Following the ulnar

border of the carpal tunnel is delimited by means of a hamatum's probe, always introduced against the hamatum. A synovial retractor is then applied from below to above inside the tunnel, removing any eventual synovitis that may interfere with viewing. The jacket of the mechanism with the optical system and the blade is introduced under the TLC and through the video monitor were identified the transversal fibers of the TLC. The distal border of the TLC can be delimited by combination of monitor view and external palpation, displacing the fat distal to the TLC. Then the trigger is released allowing the blade to raise. The material is then pulled towards proximal in the axis of the fourth finger, keeping against the TLC and the hamatum with the blade viewed at the monitor, this way dividing the TLC from distal to proximal (Figure 1a, 1b).

#### Open technique (Mini-palmary incision)

A 2.5 cm incision is performed in the skin (Figures 2a and 2b) over the TCL in the palmary region parallel to thenal fold,

proximal e a linha de Kaplan distal. Procedese a divulsão romba do plano da aponeurose palmar até visualizar o LTC, que se caracteriza por suas fibras paralelas à incisão. Identificam-se os limites do LTC e após a abertura de um pequeno orifício na porção ulnar do LTC com bisturi, na mesma orientação do nervo mediano, introduz-se a tentacânula sob o LTC, e realiza-se a secção do LTC com bisturi de lâmina 15 sobre a tentacânula com a face cortante voltada para cima, proximal e distalmente, respeitando o limite distal (linha de Kaplan).

Os pacientes submetidos à decompressão por via endoscópica permaneceram com a goteira gessada por um dia, enquanto que os operados por via aberta utilizaram a imobilização por 14 dias. Os pacientes foram reavaliados com uma, duas, quatro, seis, e doze semanas em relação à necessidade do uso de medicação analgésica, desaparecimento da parestesia, retorno da força de preensão palmar (com o uso do dinamômetro Jamar) ao nível da força pré-operatório, sensibilidade (utilizando a discriminação de 2 pontos e o teste de monofilamentos de Semmes-Weinstein), o tempo de retorno às atividades da vida diária e a presença de complicações.

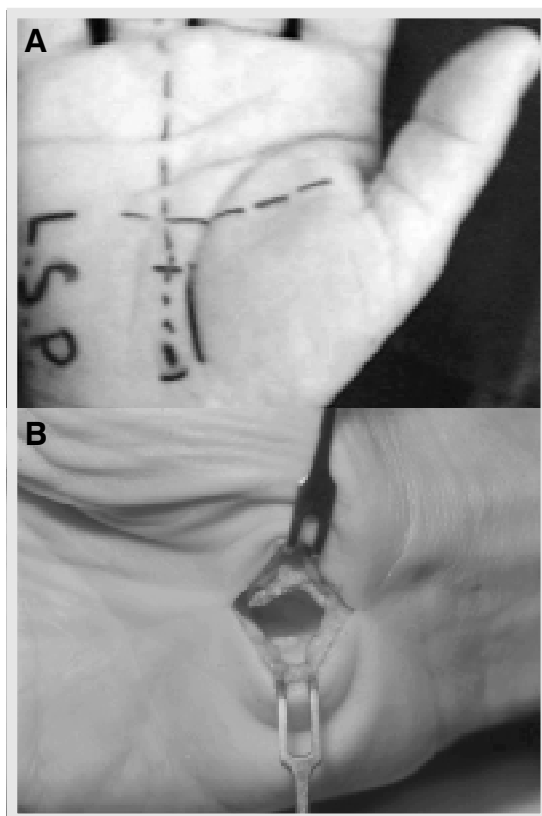
## RESULTADOS

Não houve diferença estatística significativa entre os dois grupos estudados em relação a idade dos pacientes, a atividade profissional, ao tempo de existência dos sintomas, a presença de hipotrofia da musculatura tenar, a dor no período pré-operatório, a força de preensão pré-operatória, na avaliação da sensibilidade pré-operatória, utilizando os monofilamentos de Semmes-Weinstein.

Todos os pacientes do presente estudo referem melhora em relação à sintomatologia após o tratamento cirúrgico. Em 100% dos pacientes, os sintomas de parestesia e dor noturna desapareceram logo no pós-operatório imediato.

Em uma escala visual analógica de zero a dez, o grupo endoscópico atribuiu nota média de 9,29 para a sua dor pré-operatória e de 1,71 na 12ª semana após a cirurgia, enquanto o grupo aberto atribuiu nota média de 9,21 no pré-operatório e de 3,50 na 12ª semana de pós-operatório. (Gráfico 1)

Em relação ao tempo necessário para retorno da força ao nível pré-operatório, o grupo endoscópico demorou, em média 4,93 semanas (aproximadamente 35 dias) para recuperar a força, enquanto no grupo aberto, isto demorou em média, 11,14 semanas (aproximadamente 78 dias). (Gráfico 2).



**Figura 2 - A e B: Mini-incisão palmar.**  
**Figure 2 - A and B. Mini-palmary incision.**

5 mm ulnar to interthenal depression, not crossing the wrist proximal flexion fold and Kaplan's distal line. Aponeurosis layer is blunt dissected up to TLC is visible, characterized by its transversal fibers, parallel to the incision. Limits of the TLC are identified and after a small hole is open with a scalpel in ulnar portion of TLC and a small cannular probe is introduced under the TLC and parallel to median nerve, and TLC is divided with a #15 blade scalpel, the cutting edge upwards, proximal and distally, respecting distal boundary (Kaplan's line).

Patients who underwent endoscopic decompression remained with a plaster splint for one day, while those with open method used immobilization for 14 days. The patients were re-evaluated at one, two, four, six and twelve weeks follow-up in regard to need of analgesics, paraesthesia vanishing, palmary grip strength return to preoperative level (with Jamar dynamometer), sensitivity (using two-point discrimination and Semmes-Weinstein's monofilaments), time to retake daily life activities and presence of complications.

## RESULTS

There was no statistically significant difference between the groups in regard of age, professional activity, time of symptoms, presence of thenar muscles hypotrophy, pain in postoperative period, postoperative grip strength, postoperative sensitivity, using Semmes-Weinstein's monofilaments.

All patients in this study reported symptom relief after the surgical treatment. In 100% of them paraesthesia symptoms and nocturnal pain vanished just after the surgery.

In a visual analogical zero to ten pain scale the endoscopic group rated in average 9.29 the preoperative pain and 1.71 by the 12<sup>th</sup> postoperative week, while the open group rated in average 9.21 the preoperative pain and 3.50 by the 12<sup>th</sup> postoperative week. (Graphic 1).

Regarding time needed to get back the preoperative grip strength, endoscopic group took in average 4.93 weeks (around 35 days) while the open group took in average 11.14 weeks (around 78 days). (Graphic 2).

Foi observado através dos monofilamentos de Semmens Weinstein no período pré-operatório, que ambos os grupos apresentavam em média uma diminuição da sensibilidade protetora (Gráfico 3a), apresentando recuperação pós-operatória, porém permanecendo com diminuição da sensibilidade tátil leve. (Gráfico 3b).

O tempo de retorno às atividades da vida diária foi de 2,93 semanas (21 dias aproximadamente), em média no grupo endoscópico e de 8,42 semanas (59 dias aproximadamente), em média no grupo aberto. (Gráfico 04).

A presença de dor na borda ulnar da palma da mão após a cirurgia, chamada de dor pilar ulnar, foi constatada em quatro pacientes do grupo endoscópico (28,57%) e em 10 pacientes no grupo aberto (71,43%). (Gráfico 05)

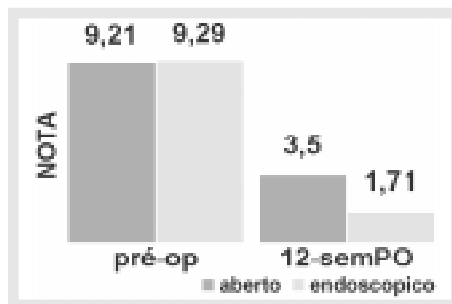
## COMPLICAÇÕES

Em nosso estudo comparativo não foi observada nenhuma complicação intra-operatória. Nenhum paciente necessitou de reoperação por secção incompleta do LTC. A neuropraxia transitória do ramo do nervo mediano para o dedo anular foi detectada em dois (14,28%) pacientes do grupo endoscópico e em dois (14,28%) pacientes do grupo aberto. Houve um paciente do grupo aberto que desenvolveu infecção superficial, tratada com sucesso com o uso de antibiótico por via oral.


## DISCUSSÃO

Embora exista uma série de trabalhos na literatura, exaltando as técnicas endoscópicas<sup>(2,5,16)</sup>, não existe ainda, um consenso em relação ao melhor método de decompressão cirúrgica<sup>(6,19)</sup>.

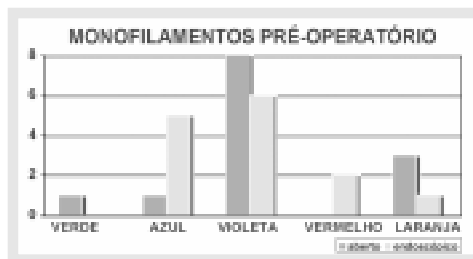
Segundo Kuschner et al.<sup>(11)</sup>, a secção das estruturas superficiais ao LTC (pele, tecido celular subcutâneo, aponeurose palmar), é uma característica inerente da decompressão aberta. A cicatrização destes tecidos localizados na palma da mão pode resultar em sensibilidade no local da cicatriz por algum tempo, fato que acaba inibindo a preensão palmar. Portanto, mesmo quando obtemos sucesso completo na



**Gráfico 1 - Avaliação da dor no pré-operatório e na 12ª semana de pós-operatório nos pacientes submetidos a decompressão da STC pelas técnicas aberta e endoscópica pela escala visual analógica.**  
**Graphic 1 - Preoperative and 12th week pain evaluated by visual analogical scale in patients undergoing CTS decompression by open and endoscopic techniques.**



**Gráfico 2 - Comparação (grupo endoscópico X grupo aberto) em relação ao tempo de retorno da força (em semanas) ao nível pré-operatório.**  
**Graphic 2 - Comparison of endoscopic and open groups in regard to time to strength recovery to the same level of preoperative (weeks) after surgery.**



**Gráfico 3A - Distribuição percentual da sensibilidade pré-operatória dos pacientes submetidos a decompressão aberta ou endoscópica da STC, avaliadas pelos monofilamentos de Semmes-Weinstein.**  
**Graphic 3A - Percentual distribution of preoperative sensitivity of patients undergoing open or endoscopic decompression of CTS, as evaluated by Semmes-Weinstein monofilaments.**

It was observed by means of Semmens-Weinstein's monofilaments in the preoperative period that both groups had an average reduction of protective sensitivity (Graphic 3a), presenting a postoperative recovery however keeping a light tactile restriction. (Graphic 3b).

Time to resume daily life activities averaged 2.93 weeks (about 21 days) in the endoscopic group and 8.42 weeks (about 59 days) in the open group (Graphic 4).

Presence of pain in ulnar edge of the palmary region after the surgery, called ulnar pillar pain, was found in four endoscopic (28.57%) and 10 open (71.43%) group patients (Graphic 5).

## COMPLICATIONS

In our comparative study it was not found any intra-operative complication. No patient needed reoperation for incomplete TCL division. Transient neuropraxia of median nerve branch to the ring finger was found in two (14.28%) patients of endoscopic group and in two (14.28%) of the open group. One patient in the open group developed a superficial infection successfully treated with oral antibiotic.

## DISCUSSION

Nevertheless there is a series of literature references commending the endoscopic techniques<sup>(2,5,16)</sup> there is not yet a consensus regarding the best surgical decompression technique<sup>(6,19)</sup>.

According to Kuschner et al<sup>(11)</sup> division of structures that are superficial to TCL (skin, subcutaneous tissue, palmary aponeurosis) is inherent to open decompression. Healing of these tissues located in the hand palm may result in sensitivity at the scar place that will rest for a while, what can prevent palmary grip. Thus, even when we comple-

descompressão aberta, o tempo de incapacidade funcional e o intervalo de recuperação prolongado podem ser inconvenientes para o paciente. De acordo com Kelsey et al.<sup>(10)</sup>, estima-se que dois terços do custo da cirurgia da mão nos EUA esteja relacionado com o tempo de incapacidade funcional do paciente.

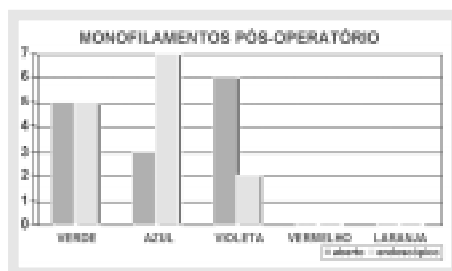
Concordamos com Phalen<sup>(17)</sup> que afirma ser a descompressão aberta do túnel do carpo, quando bem indicada, uma cirurgia de alto percentual de sucesso. Porém, mesmo na ausência de eventuais complicações, inerentes a qualquer tratamento cirúrgico, a morbidade relacionada com a perda de força, dor na palma da mão e incapacidade funcional não pode ser ignorada, podendo, segundo Gellman et al.<sup>(7)</sup>, estender-se por até 3 meses.

Existem, ainda hoje, muitas controvérsias em relação à abordagem terapêutica da STC.

Concordamos com Mackinnon et al.<sup>(12)</sup>, que desaconselham a realização de neurólise do nervo mediano concomitante à sua descompressão, por não trazer nenhum benefício adicional ao paciente. Em nossa opinião, a reconstrução do LTC, proposta por Jakab et al.<sup>(9)</sup>, para evitar a subluxação dos tendões flexores, quando o punho é fletido, não deve ser realizada como rotina pois, segundo Szabo<sup>(19)</sup> envolve uma dissecação muito maior, quando um período curto de imobilização pode prevenir esta complicação. Já na descompressão via endoscópica, a preservação de estruturas volares ao LTC evita o risco da subluxação dos tendões flexores, descartando inclusive a necessidade de imobilização pós-operatória.

Defendemos o ponto de vista de Hanssen e Amadio<sup>(8)</sup>, quando afirmam que a tenossinovectomia não altera em nada o resultado final da descompressão do túnel do carpo, estando associada com maior incidência de infecção.

Outro dado que nos chamou atenção, foi a conclusão de Chow<sup>(5)</sup>, que afirma ser o LTC pobremente inervado, enquanto a pele palmar apresenta uma rica rede nervosa, fato que explica a hipersensibilidade da cicatriz localizada na palma da mão.



**Gráfico 3B** - Distribuição percentual da sensibilidade pós-operatória dos pacientes submetidos a descompressão aberta ou endoscópica da STC, avaliadas pelos monofilamentos de Semmes-Weinstein.  
**Graphic 3B** - Percentual distribution of postoperative sensitivity of patients undergoing open or endoscopic CTS decompression as evaluated by Semmes-Weinstein's Monofilaments.



**Gráfico 4** - Análise comparativa entre o grupo endoscópico e o grupo aberto em relação ao retorno às atividades da vida diária (semanas).  
**Graphic 4** - Comparative analysis between endoscopic and open group in regard to return to daily life activities (weeks).



**Gráfico 5** - Distribuição de frequência da ocorrência de dor do pilar ulnar no pós-operatório dos pacientes submetidos à descompressão da STC pela técnica endoscópica ou aberta.  
**Graphic 5** - Distribution of the frequency of pillar pain incidence in postoperative patients undergoing endoscopic or open CTS decompression.

tely succeed in open decompression, the time of functional impairment and the long lead time for recovery may be inconvenient for the patient. According to Kelsey et al.<sup>(10)</sup> it is estimated that two thirds of hand surgery costs in USA are related to the time of impairment.

We agree with Phalen<sup>(17)</sup> who states that open decompression of the carpal tunnel, when well indicated has a high success rate.

However, even in absence of eventual complications, which are inherent of any surgical treatment, the morbidity related to strength loss, hand palm pain and functional incapacity cannot be ignored, and may, according to Gellman et al.<sup>(7)</sup> last for up to three months.

There are, even nowadays, many controversies on surgical approach to CTS.

We agree with Mackinnon et al.<sup>(12)</sup> who recommend not performing concomitant neurolysis for adding no additional benefit for the patient. In our opinion, TCL reconstruction, as proposed by Jakab et al.<sup>(9)</sup> in order to avoid flexor tendons sub dislocation during wrist flexion, should not be used as a routine since, according to Szabo<sup>(19)</sup> it involves a much larger dissection, when a short-term immobilization can avoid this complication. In endoscopic decompression, however, preservation of volar to TCL structures prevent the risk of flexor tendons sub dislocation, including making unnecessary postoperative immobilization.

We stand by Hanssen and Amadio's<sup>(8)</sup> standpoint when stating that tendon synovectomy does not affect the final result of carpal tunnel decompression, and is linked to a higher incidence of infection.

Another point addressing our attention was the conclusion by Chow<sup>(5)</sup> stating TCL is poorly innervated, while palmary skin has a rich nervous network, explaining the sensitivity of the palmary scar.

Surge of several endoscopic techniques for dividing TCL was carefully observed by several authors<sup>(4,6)</sup> in regard to cost

O surgimento de várias técnicas endoscópicas para seccionar o LTC foi recebido com cautela por vários autores<sup>(4,6)</sup>, no tocante ao custo do instrumental e ao temor de complicações.

Na liberação endoscópica do canal do carpo existem algumas diferenças em relação a outros métodos endoscópicos: o local de atuação é um pertuito sinovial não extensível e não uma cavidade elástica como as articulações, o abdômen ou o útero. A visualização se faz através do ar e não pelo meio líquido.

Concordamos com a afirmação de North e Kaul<sup>(14)</sup>, de que o procedimento não deve ser confundido com artroscopia, através de um orifício na pele, e que em razão da anatomia local complexa e das complicações desastrosas possíveis, devemos nos ater ao uso rigoroso das marcações topográficas para o sucesso da técnica endoscópica, como a localização exata do hâmulos do hamato, do retináculo dos flexores, do arco palmar superficial e do eixo do dedo anular que, no momento da secção do LTC, evitam a introdução do instrumental no canal de Guyon, fato que pode acarretar lesões vasculares e nervosas.

Não foi constatada qualquer interferência na visualização intraoperatória, assim como queixa de dor ou intolerância ao torniquete pneumático, demonstrando ser a anestesia local segura para a descompressão cirúrgica da STC.

Escolhemos como técnica aberta o método preconizado por Bromley<sup>(3)</sup>, em razão dos bons resultados obtidos com a sua utilização em nosso serviço, e por concordarmos com o fato de que, incisões que cruzam o limite proximal da prega cutânea de flexão palmar do punho, acarretam um tempo de recuperação pós-operatória mais prolongado. Devemos, ainda, nos precaver de eventuais lesões do ramo cutâneo palmar do nervo mediano, pelo correto posicionamento da incisão.

Escolhemos como técnica endoscópica o método de descompressão através de um portal proximal preconizado por Agee et al.<sup>(1)</sup>, principalmente em virtude de fatores relacionados à segurança do método. A lâmina somente secciona no sentido de distal para proximal e é protegida por uma peça plástica romba, que serve para afastar as estruturas anatômicas vizinhas.

É possível para o cirurgião, através da janela na peça plástica, visualizar perfeitamente o LTC (identificado pelas suas características fibras no sentido transversal), precisar o limite distal do LTC na sua transição para o tecido gorduroso (através da combinação da palpação com a mão livre e visualização com a óptica), confirmar a elevação da lâmina, monitorar a secção do LTC e comprovar a sua liberação. A secção do LTC é realizada no sentido, de distal para proximal, tornando o método bastante seguro. Em nossa opinião, qualquer método que preconize a secção do LTC no sentido de proximal para distal, assume um risco considerável em relação as estruturas anatômicas distais ao LTC.

Ao introduzirmos o instrumental, é importante ter a certeza de que este se encontra realmente sob o LTC. A presença dos tendões flexores, sob a fâscia antebraquiopalmar, indica a topografia do canal do carpo. A ausência dos tendões flexores sob o instrumental pode significar a exploração errônea do canal de Guyon.

O explorador do hamato serve para a localização do limite ulnar do túnel carpal. É conveniente manter o instrumental sempre de encontro ao hamato para evitar qualquer pressão inadvertida

of the instruments and fear of complications.

*In endoscopic release of carpal tunnel there are some differences in regard to other endoscopic methods: the place of the operation is a non-extensible synovial hole and not an elastic cavity as joints, abdomen and uterus. The view is through air and liquid.*

*We agree with North and Kaul<sup>(14)</sup> that this procedure should not be confused with arthroscopy through a skin hole, and that due to the complex local anatomy and disastrous possible complications, we should rigorously stick to the topographic landmarks for succeeding in the endoscopic technique, with an exact location of hamatum's hook, flexors retinaculum, superficial palmary arch and axis of the ring finger, that, at the moment of the TCL division avoid the instrument entering the Guyon's canal, potentially leading to vascular and nervous injuries.*

*It was not found any interference in intraoperative view as well as compliant of pain or intolerance to the pneumatic tourniquet, demonstrating local anesthesia to be safe for surgical decompression of CTS.*

*We elected as open technique the one recommended by Bromley<sup>(3)</sup> due to the good results with this technique in our service, and for agreeing that incisions crossing the proximal limit of the wrist flexion palmary flexion skin fold lead to longer postoperative recovery time. We should additionally avoid eventual injuries to palmary cutaneous branch of median nerve, for correct incision positioning.*

*As endoscopic technique we elected the one through a proximal port as recommended by Agee et al<sup>(1)</sup>, mainly because safety related issues. The blade only divides from distal to proximal and is protected by a dull plastic piece which serves as a retractor of neighbor anatomical structures.*

*It is possible for the surgeon, through a window in the plastic piece, to perfectly view the TCL (identified by its characteristic transversal fibers), precisely identify the distal limit of TCL in its transition into fatty tissue (through a combination of hand palpation and optic view), confirm blade raise, monitor TCL division and to assure its release.*

*Division of TCL is performed from distal to proximal, making the method very safe. In our opinion, any method recommending a proximal to distal division takes a considerable risk in regard of anatomical structures that are distal to TCL.*

*By introducing an instrument, it is important to be sure that this is actually under the TCL. The presence of flexor tendons under antebrachiopalmar fascia indicates the carpal canal topography. Absence of flexor tendons under the instrument may mean a wrong exploration of Guyon's canal.*

*The hamatum probe serves for finding the ulnar limit of carpal tunnel. It is convenient to keep the instrument always against the hamatum for avoiding any inadvertent pressure over common digital nerve to third and fourth fingers.*

*The presence of synovitis in three patient of the endoscopic group (21.43%) impaired the vision, however did not prevent that, after a synovial retractor was used, TCL fibers were recognized. We agree with Tsai<sup>(20)</sup> that is mandatory to only*

sobre o nervo digital comum do terceiro e quarto dedos.

A presença de sinovite em três pacientes do grupo endoscópico (21,43%), prejudicou a visão, mas não impediu, após a utilização do descolador de sinóvia, o reconhecimento das fibras transversais do LTC. Concordamos com Tsai<sup>(20)</sup> de que é imperativo apenas seccionar o LTC com adequada visualização, caso contrário devemos estar preparados para transformar a cirurgia em decompressão aberta.

A mensuração da dor pós-operatória é sempre um desafio. Optamos pela utilização da escala visual analógica, antes da cirurgia e na décima segunda semana pós-operatória. Embora seja um método subjetivo, observamos um grau significativamente inferior de dor nos pacientes operados pelo grupo endoscópico, atestando uma maior satisfação destes pacientes.

A decorrente perda de força de preensão pós-decompressão do túnel do carpo é um fato comum e que traz grandes dificuldades ao paciente. Diversas teorias buscam uma explicação: Richman et al.<sup>(18)</sup>, com auxílio de ressonância magnética, relacionam a paresia com o aumento de volume do canal do carpo; a secção do LTC provoca um alargamento do arco palmar, alterando a força da musculatura tenar e hipotenar que inserem no LTC. Outras teorias, segundo Menon<sup>(13)</sup>, relacionam esta fraqueza a uma possível subluxação volar dos tendões flexores, ou então, a presença de dor na região hipotenar, chamada "dor do pilar ulnar".

Nossos resultados, de forma geral, foram semelhantes aqueles encontrados no estudo de Agee et al.<sup>(2)</sup>. O grupo endoscópico apresentou um retorno significativamente mais precoce da força de preensão aos níveis pré-operatórios (cerca de cinco semanas), enquanto no grupo aberto houve uma latência de cerca de 12 semanas, semelhante aos estudos de Gellman et al.<sup>(7)</sup>. Trata-se de uma diferença média expressiva de 7 semanas (42 dias), um período de incapacidade funcional importante, que o método endoscópico permite evitar. Em nossa opinião isto pode ser atribuído à manutenção intacta das estruturas que superpõe o LTC.

A alta incidência de acometimento bilateral impediu a utilização do membro contra-lateral como controle da força de preensão palmar.

A diminuição da sensibilidade protetora, comum aos dois grupos antes do tratamento cirúrgico, está de acordo com a sintomatologia atribuída a STC, e embora ambos os métodos tenham proporcionado uma melhora importante, não houve, ao final de 3 meses, uma diferença estatística significativa entre as técnicas cirúrgicas comparadas, achado que reproduz as conclusões de Palmer et al.<sup>(16)</sup>. Devemos salientar o fato de que a recuperação em ambas as técnicas, em média, não foi completa, permanecendo o paciente com diminuição da sensibilidade tátil leve. Este é um dado importante, pois o prognóstico de retorno da sensibilidade parece estar relacionado com o tempo de compressão do nervo e com a idade do paciente. Devemos alertar o paciente que a cirurgia, muitas vezes, tem por finalidade a interrupção da progressão da doença.

Optamos pela avaliação do tempo de retorno às atividades da vida diária como um índice de morbidade, pois se correlaciona com o estado funcional da mão. Consideramos que o retorno ao trabalho, parâmetro utilizado em vários estudos, não é confiável,

*divide CTL when accordingly seen, conversely we should be ready to migrate to an open decompression.*

*Postoperative pain measurement is always a challenge. We decided to use an analogical visual pain scale before the surgery and by the 12<sup>th</sup> postoperative week. Nevertheless it is a subjective method, we found a significantly lower level of pain amongst patients in the endoscopic group, thus confirming a higher degree of satisfaction among these patients.*

*The resulting grip strength loss after carpal tunnel decompression is a common issue bringing great difficulties to the patient. Several theories try to find an explanation: Richman et al<sup>(18)</sup> supported by MRI, relate the paresis to carpal tunnel volume increase; TCL division leads to a widening of palmary arch, changing the strengths of thenar and hypothenar muscles that are inserted in TCL. Other theories, according to Menon<sup>(13)</sup> relate this weakness to a possible sub-dislocation of flexor tendons, or to pain in hypothenar region, called "ulnar pillar pain".*

*In general, our results are similar to the findings by Agee et al<sup>(2)</sup>. The endoscopic group had a significantly faster return to preoperative grip strength levels (about five weeks), while the open group had a lead-time about 12 weeks, similarly to Gellman et al<sup>(7)</sup>. This is an expressive average difference of 7 weeks (42 days), an important period of functional impairment endoscopic method allow to avoid. In our opinion this can be attributed to keeping structures above TCL intact.*

*The high incidence of bilateral involvement prevented the use of the contra lateral side as a control for palmary grip strength.*

*Protective sensitivity reduction, that was common for both groups before surgical treatment in according to the symptoms attributed to CTS, and, even though both methods lead to an important improvement, there wasn't, after 3 months, an statistically significant difference between the compared surgical techniques, what is according to the findings by Palmer et al. We should stress that recovery in both techniques in average was not complete and the patients remained with a slight reduction of tactile sensitivity. This is an important point, since return of sensitivity prognosis may be related to time of compression of the nerve and the patient's age. We should advise the patient that the surgery frequently aims to stop progression of the disease.*

*We elected to evaluate the time for returning to daily life activities as a morbidity index, once it is correlated to the functional status of the hand. We considered that returning to work, a parameter used in several studies is not trustful, because it is dependent on the kind of job and the moral integrity and desire of each individual.*

*Regarding complications, that is a fact concerning several authors making them skeptic in regard to endoscopic CTS decompression methods, endoscopic technique was shown to be as safe as open technique. The incidence of complications was also lower than in the open group, however the small number of complications prevented an statistical study.*



pois depende do tipo de ofício, da integridade moral e dos anseios de cada indivíduo.

Em relação ao aparecimento de complicações, fato que atemoriza vários autores, tornando-os céticos em relação aos métodos de descompressão endoscópicos da STC, a técnica endoscópica demonstrou-se tão segura quanto a técnica aberta. A incidência de complicações foi, inclusive, menor no grupo endoscópico em relação ao grupo aberto, porém o pequeno número de complicações impediu o estudo estatístico.

Não constatamos em nossa casuística nenhum caso de persistência da sintomatologia, resultante de descompressão incompleta do canal do carpo.

A presença de dor na região do pilar ulnar na palma da mão foi um achado constante no grupo aberto (71,42%), claramente superior ao grupo endoscópico (28,57%). Este fato é de extrema importância por prejudicar o uso de pressão palmar no local, retardando o uso funcional da mão.

Uma das complicações mais temíveis na técnica aberta é a lesão do ramo cutâneo do nervo mediano, responsável pela inervação da região intertenar da palma da mão. Esta complicação não foi detectada em nosso estudo, muito provavelmente pelo fiel seguimento dos parâmetros anatômicos para determinar o local da incisão.

Estudos em cadáveres realizados por Watchmaker et al.<sup>(22)</sup> detectaram que tanto a prega tênar, quanto o eixo do dedo anular, apresentam grande variação e falham em precisar o local mais seguro para a incisão na técnica aberta. O autor sugere que na descompressão aberta seja utilizado o ponto mais profundo entre a musculatura tenar e hipotenar, o qual ele denominou de depressão intertenar. O ramo cutâneo do mediano se localiza em média cinco milímetros radial a esta depressão (variando de zero a 2mm), portanto pode ser considerado mais seguro uma incisão a cinco milímetros ulnar da depressão intertenar estendendo-se na direção do terceiro espaço interdigital.

A incidência de hipostesia temporária na face radial do dedo anular (14,28%) no grupo endoscópico pode ser explicada como uma neuropraxia decorrente da pressão inadvertida do instrumental sobre o nervo digital comum, realçando a necessidade de manter o dispositivo junto à face radial do hamato e orientado no eixo do dedo anular.

Devemos nos precaver com os fatores de risco relacionados com a descompressão do canal do carpo: má visualização em razão de sangramento ou sinovite, presença de anormalidades anatômicas, inexperiência do cirurgião, incisão mal planejada ou desvio da padronização da técnica.

Após a realização deste estudo, no qual tivemos a oportunidade de conviver intensamente e aprofundar os conhecimentos a respeito da síndrome do túnel do carpo, concordamos com a afirmativa de Urbaniak et al.<sup>(21)</sup> que o maior problema no tratamento desta patologia relaciona-se com o diagnóstico incorreto e má indicação cirúrgica.

A técnica endoscópica, embora relacionada com maior demanda tecnológica, sendo instrumental dependente, demonstrou-se bastante segura com vantagens significativas a curto prazo.

O futuro talvez nos reserve técnicas de descompressão do túnel do carpo ainda menos invasivas, que possibilitem

*We did not find in our series any case of symptoms persistence that could result from incomplete carpal tunnel decompression.*

*The presence of pain in the ulnar pillar region at hand palm was a constant finding in the open group (71.42%), clearly superior to the findings in the endoscopic group (28.57%). This is of extreme importance for it prejudices the use of palmary pressure in the local, delaying the functional use of the hand.*

*One of the most feared complications of the open technique is the injury of the cutaneous branch of the median nerve, which is responsible for innervation of interthenar region of the hand palm. This complication was not found in our study, most probably due to a faithful adherence to anatomical parameters for determination of the incision location.*

*Cadaver studies by Watchmaker et al.<sup>(22)</sup> found both the-  
nal and hypothenar folds, as well as the ring finger axis, have a wide range of variations and fail to precisely locate the safest place for open technique incision. The author suggests that in open decompression it should be used the deepest point between the thenar and hypothenar muscles, that he called interthenar depression. The cutaneous branch of the median nerve is in average located 5 mm radial to this depression (ranging from zero to 2 mm), thus, it can be considered as safer to place an incision five millimeters ulnar to the interthenar depression, extending towards the third interdigital space.*

*The incidence of temporary hypoesthesia at radial aspect of ring finger (14.28%) in the endoscopic group may be explained by a neuropraxis resulting from inadvertent instrument pressure over the common digital nerve, stressing the need of keeping the instrument close to the radial aspect of the hamatum and directed towards the ring finger.*

*We should be careful with the risk factors related to decompression of the carpal tunnel: bad view due to bleeding of synovitis, presence of anatomical abnormalities, inexperience of the surgeon, badly planned incision, or deviation from the technique standards.*

*After this study was performed, that gave us opportunity to extensively experience and depth our knowledge on carpal tunnel syndrome, we agree with Urbaniak et al.<sup>(21)</sup> that the biggest problem with treatment of this disease is related to misdiagnosis and surgical indication problems.*

*Endoscopic technique, nevertheless related to higher technology demands and being instrumental dependent, has shown to be very safe with significant short term advantages.*

*Maybe the future will bring decompression techniques of carpal tunnel even less invasive, that allow to view all structures inside carpal tunnel.*

*A better understanding of the pathophysiology will contribute for the emergence of treatments acting on biochemical and hormonal areas, avoiding the median nerve compression development, that leads to carpal tunnel syndrome.*

a visualização de todas as estruturas contidas no interior do túnel do carpo.

O maior entendimento da fisiopatologia poderá contribuir para o surgimento de tratamentos, que atuem na esfera bioquímica e hormonal, prevenindo o desenvolvimento da compressão do nervo mediano, que acarreta a síndrome do túnel do carpo.

## CONCLUSÕES

A técnica de decompressão endoscópica pelo portal proximal proporciona recuperação da força de preensão palmar e retorno às atividades da vida diária mais precoces em relação à técnica de mini-incisão palmar.

Não houve diferenças em relação à resolução da parestesia ou melhora da sensibilidade entre a técnica de decompressão endoscópica pelo portal proximal e a técnica de mini-incisão palmar.

A decompressão endoscópica pelo portal proximal apresenta menor incidência de dor do pilar ulnar em comparação à técnica de mini-incisão palmar.

## REFERÊNCIAS BIBLIOGRÁFICAS

1. Agee JM, Tortosa RD, Berry DA. Endoscopic release of the carpal tunnel: a randomized prospective multicenter study. In: Annual Meeting of American Society for Surgery of the Hand, 45, Toronto, 1990.
2. Agee JM, Peimer CA, Pyrek JD, Walsh WE. Endoscopic carpal tunnel release: a prospective study of complications and surgical experience. J Hand Surg Am 20:165-171, 1995.
3. Bromley GS. Minimal incisional open carpal tunnel decompression. J Hand Surg Am 19:119-120, 1994.
4. Brown RA, Gelberman RH, Seiler JD. Carpal tunnel release: a prospective, randomized assessment of open and endoscopic methods. J Bone Joint Surg Am 75:1265-1275, 1993.
5. Chow JCY. The Chow technique of endoscopic release of the carpal ligament for carpal tunnel syndrome: four years of clinical results. Arthroscopy 9:301-314, 1993.
6. Einhorn N, Leddy JP. Pitfalls of endoscopic carpal tunnel release. Orthop Clin North Am 27:373-380, 1996.
7. Gellman H, Kan D, Gee V, Kuschner SH, Botte MJ. Analysis of pinch and grip strength after carpal tunnel release. J Hand Surg Am 14:863-864, 1989.
8. Hanssen A, Amadio P. Deep postoperative wound infection after carpal tunnel release. J Hand Surg Am 14:869-871, 1989.
9. Jakab E, Ganos D, Cook FW. Transverse carpal ligament reconstruction in surgery of carpal tunnel syndrome, a new technique. J Hand Surg Am 16:202-206, 1991.
10. Kelsey JL, Pastides H, Kreiger N, Harris C, Chernow RA. Upper extremity disorders: a survey of their frequency and cost in the United States. St. Louis, Mosby, 1980. p. 2-3.
11. Kuschner SH, Brien WW, Johnson D, Gellman H. Complications associated with carpal tunnel release. Orthop Rev 20:346-352, 1991.
12. Mackinnon SE, McCabe S, Murray JF. Internal neurolysis fails to improve the results of primary carpal tunnel decompression. J Hand Surg Am 16:211-218, 1991.
13. Menon J. Endoscopic carpal tunnel release: preliminary report. Arthroscopy 10:31-38, 1994.
14. North ER, Kaul MP. Compression neuropathies: median. In: Peimer CA. Surgery of the hand and upper extremity. New York: McGraw-Hill, 1996. p.1307-1327.
15. Okutso I, Ninomiya S, Takatori Y, Ogawa Y. Endoscopic management of carpal tunnel syndrome. Arthroscopy 5:11-18, 1989.
16. Palmer DH, Paulson C, Larsen L, Peulen VK, Olson JD. Endoscopic carpal tunnel release: a comparison of two techniques with open release. Arthroscopy 9:498-508, 1993.
17. Phalen GS. The carpal tunnel syndrome. Seventeen years' experience in diagnosis and treatment of six hundred fifty-four hands. J Bone Joint Surg Am 48:211-228, 1966.
18. Richman J, Gelberman R, Rydevik B. Carpal tunnel syndrome morphologic changes after release of the transverse carpal ligament. J Hand Surg Am 14:852-855, 1989.
19. Szabo RM. Nerve compression syndromes. In: Hand surgery update. Englewood: American Society for Surgery of Hand, 1994. p.211-221.
20. Tsai TM. Carpal tunnel release. Proceedings of the 7<sup>th</sup> Congress of the International Federation of Societies for Surgery of the Hand; 1998. p.195-196; Vancouver;1998.
21. Urbaniak JR. Complications of treatment of carpal tunnel syndrome. In: Gelberman RH. Operative nerve repair and reconstruction. Philadelphia: J.B. Lippincott, 1991. p.967-979.
22. Watchmaker GP, Weber D, Mackinnon SE. Avoidance of transection of the palmar cutaneous branch of the median nerve in carpal tunnel release. J Hand Surg Am 21: 644-650, 1996.

## CONCLUSIONS

*The endoscopic decompression technique through the proximal portal allows a recovery of palmary grip strength and return to daily life activities earlier than the observed in the mini-palmary incision technique.*

*Regarding paraesthesia resolution, or sensitivity improvement, there were no differences between proximal portal endoscopic technique and mini-palmary incision technique.*

*Endoscopic decompression performed through the proximal portal has a lower incidence of pain in ulnar pillar in comparison to the mini-palmary incision technique.*