Ciência Rural, Santa Maria, 21(2):225-241, 1991.
Aprov. p/ publicação em 26/11/91.

ARTROPLASTIA CAPSULAR DE COLONNA MODIFICADA PARA CÃES. II - ADAPTAÇÃO AO TRATAMENTO DA DISPLASIA E LUXAÇÃO COXOFEMORAL*

COLONNA'S CAPSULAR ARTHROPLASTY MODIFIED TO DOGS. II - ADAPTATION TO THE TREATMENT OF DYSPLASIA AND LUXATION OF THE HIP

Juan Thomas Wheeler*
Cláudio Natalini*
Alceu Gaspar Raiser**
Luis Carlos de Pellegrini***

RESUMO

A técnica de artroplastia capsular de Colonna padronizada para cães por WHEELER et al (1991) foi adaptada em 10 cães: cinco portadores de displasia, quatro de luxação e um com displasia e luxação coxofemoral. No pré e pós-operatório os animais foram avaliados clinica e radiologicamente. Um deles foi sacrificado e submetido a estudo anátomo e histopatológico. A técnica adotada proporcionou alívio da dor. A recuperação funcional foi excelente em 50% dos casos e boa nos demais.

Palavras-chave: Diplasia coxofemoral; luxação coxofemoral; cirurgia canina.

SUMMARY

The Colonna's arthroplasty standardized for hip joint of dogs by WHEELER et al (1991) was adapted to the treatment of ten dogs. Five of them had hip dysplasia, four had hip luxation and one had hip dysplasia and luxation. The dogs were evaluated clinically and radiologically before and after surgical procedures. One dog with hip dysplasia were euthanasied and submitted to studies of gross and microscopic pathology. The capsular arthroplasty relieve the ill and improve functional recovery. Results were excellent in 50% of the dogs and good in the remaining cases.

Key Words: hip dysplasia; hip luxation; surgery.

* Médico Veterinário, aluno do Curso de Pós-Graduação em Medicina Veterinária, área de cirurgia, da Universidade Federal de Santa Maria. 97.119 - Santa Maria, RS.

** Médico Veterinário, Professor Adjunto nos Cursos de Graduação e Pós-Graduação em Medicina Veterinária, da Universidade Federal de Santa Maria. 97.119 - Santa Maria, RS.

*** Médico Veterinário, Professor Assistente no Curso de Graduação em Medicina Veterinária da Universidade Federal de Santa Maria. 97.119 - Santa Maria, RS.

INTRODUÇÃO

A displasia coxofemoral do cão foi definida como um exemplo de enfermidade biomecânica, representada por uma disparidade entre a massa muscular primária e o crescimento rápido do esqueleto (RISER, 1974). Isto seria devido, sobretudo, ao fato de que esta articulação depende em grande medida da potência da massa muscular que a rodeia para manter sua estabilidade (RISER & SHIRER, 1967; LUST et al, 1972; BRINKER et al, 1986).

Existe na bibliografia uma variedade de métodos cirúrgicos de tratamento que vão desde os mais simples, como a miotomia do pectíneo, que visa minorar a dor, até a substituição completa da articulação por prótese total, para o tratamento das graves osteoartroses.

Dentro dos métodos cirúrgicos de tratamento foram descritas as técnicas de osteotomia pélvica (PETTIT, 1974; SCHRADER, 1981; HAUPTMANN, 1985; BRINKER et al, 1986; TARVIN, 1986), a excisão artroplástica da cabeça e colo femoral (PETTIT, 1974; WHITTICK, 1978; RISER & NEWTON, 1981; BRINKER et al, 1986; TARVIN, 1986; LIPPINCOTT, 1987) e a substituição total da articulação por prótese (OLMSTEAD et al, 1983; BRINKER et al, 1986; PAUL & BARGAR, 1987). Esta última requer treinamento especial, tem custo elevado e não existem próteses adequadas no país.

A artroplastia capsular da articulação coxofemoral, foi utilizada para o tratamento da luxação congênita desta articulação no homem. COLONNA descreveu esta técnica pela primeira vez em 1932. Em 1947 o autor contraindicou a artroplastia capsular em pacientes humanos maiores de 10 anos com luxação unilateral ou maiores de 8 anos com luxação bilateral. As luxações traumáticas e a necrose asséptica da cabeça femoral também foram contra-indicações para execução desta técnica. COLONNA (1965) citou que se pode esperar resultados satisfatórios em 75% a 80% dos casos de comprometimento unilateral da articulação, sendo menor para os casos bilaterais.

CHUNG et al (1971) apresentaram estudo retrospectivo sobre 56 pacientes operados por Colonna e sua equipe, dos quais a idade variou de 2 a 39 anos e, alguns, já submetidos a tratamentos prévios sem sucesso. Segundo estes autores o amplo aprofundamento do acetábulo é uma etapa importante da técnica. Utilizaram o ângulo de Wiberg para medir a profundidade do acetábulo. Os valores foram normais em 31 articulações e aumentados em 29. O aumento mínimo foi de 1° e máximo de 37°. Observaram, ainda, através de radiografia, aumento na densidade e formação de uma linha com características radiológicas de cartilagem articular. Estes autores obtiveram 14,29% de resultados excelentes, 41,07% bons, 30,76% regulares e 7,76% maus.

RITTER & WILSON (1968) efetuaram estudo retrospectivo em 36

pacientes humanos submetidos a artroplastia capsular em 40 articulações. Conseguiram 30,76% de resultados excelentes, 30,76% bons, 30,76% regulares e 7,72% maus. Citaram alguns casos de necrose asséptica da cabeça do fêmur e diminuição no limite do movimento articular.

BONE (1987) assegurou que as luxações coxofemorais representam 50 a 90% das luxações em pequenos animais. Citou que com o uso de pino transarticular para estabilizar esta articulação, o mesmo pode sofrer migração ou ruptura, ocorrer lesão do reto e necrose da cabeça femoral.

A correção cirúrgica de patologias da articulação da cadeira deve ser efetuada em animais jovens que segundo os autores pode ser variável: 4 a 12 meses (NUNAMAKER & NEWTON, 1983), até 10 meses (SCHRADER, 1981), 4 a 8 meses (BRINKER et al, 1986) e até 11 meses (TARVIN, 1986).

Em relação ao peso dos animais, as técnicas de osteotomia intertrocantérica e osteotomia pélvica devem ser reservadas para cães de raças gigantes e de trabalho (NUNAMAKER & NEWTON, 1983; BRINKER et al, 1986). HUNT & HENRY (1985) observaram que complicações como necrose óssea devido ao uso de pino transarticular são mais freqüentes em cães com mais de 30kg. Para BONE (1987) a displasia coxofemoral, as osteoartrites pré-existentes e o peso do animal acima de 30kg aumentam a possibilidade de fracasso.

COLONNA (1953) relatou a presença de alguns casos de necrose asséptica da cabeça femoral. Comunicou também, certo grau de redução nos movimentos articulares em alguns pacientes submetidos a artroplastia capsular. RITTER & WILSON (1968) e CHUNG et al (1971) também fizeram esta constatação, porém, segundo eles não afetou a atividade funcional da articulação.

Segundo RISER & NEWTON (1981) a dor, no cão displásico, resultaria da tensão e estiramento dos nervos do periósteo e à ruptura das fibras de Sharpey originando-se osteofitose. As alterações nos tecidos moles favorece a falta de congruência das superfícies articulares. BRINKER et al (1986) e TARVIN (1986) afirmaram que é necessário manter a congruência entre a cabeça e colo femoral para um desenvolvimento natural da articulação.

COLONNA (1936), WHITTICK (1978), SCHRADER (1981), NUNAMAKER & NEWTON (1983), BRINKER et al (1986) e TARVIN (1986) recomendaram as técnicas artroplásticas para animais jovens, pois quando os processos degenerativos fossem avançados não haveria regressão. Segundo TARVIN (1986), pacientes operados precocemente têm reversão das alterações femorais se for mantida a congruência articular.

WHEELER et al (1991) introduziram e padronizaram modificações na técnica original de COLONNA (1932), testando sua viabilidade em cães sadios. Verificaram que o uso de pino transarticular não traz vantagens, mas

complicações adicionais. Concluiram que a artroplastia melhora a congruência entre a cabeça femoral e fossa acetabular.

Este trabalho teve como objetivo o estudo sobre a aplicação da técnica de artroplastia capsular de Colonna, modificada por WHEELER et al (1991), para o tratamento de casos de displasia e/ou luxação coxofemoral em cães.

MATERIAL E MÉTODOS

Foram utilizados dez cães provenientes da rotina do Hospital Veterinário da Universidade Federal de Santa Maria, portadores de displasia e/ou luxação coxofemoral. Os animais foram identificados com a letra D (doentes) e números correlativos de 1 a 10. A Tabela 1 relaciona a raça, idade, peso, tipo de patologia, tempos de recuperação e observação pós-operatória dos cães.

A técnica cirúrgica empregada foi a artroplastia capsular de Colonna com as modificações introduzidas por WHEELER et al (1991).

Com jejum de 12 horas, cada cão teve tricotomia do membro posterior afetado desde a região dorsal até a face lateral da coxa. Trinta minutos antes da cirurgia foi administrada, via venosa, 20 mg/kg de peso de ampicilina sódica* a qual foi repetida no trans-operatório quando a cirurgia durava mais de duas horas.

A pré-anestesia constou de 0,2mg/kg de peso, via venosa, de acetilpromazina** e vinte minutos após indução com tiopental sódico*** venoso, em dose de 25mg/kg, intubação orotraqueal e manutenção com halotano**** vaporizado através de conexão com um vaporizador universal*****.

Após contenção em mesa cirúrgica, na posição de decúbito lateral, foi feita antissepsia com álcool-iodo-álcool e delimitação da área operatória com panos de campo.

A abordagem cirúrgica foi crâneo-dorsal com osteotomia do trocanter maior e rebatimento dos músculos glúteos. Nos animais displásicos foi feita incisão na cápsula articular e luxação da cabeça femoral. Naqueles portadores de luxação (D4, D5, D6, D9, D10) este tempo cirúrgico foi dispensado em razão da ruptura de cápsula. A seguir foi procedido ao aprofundamento do acetábulo com auxílio de broca de 2,5cm de diâmetro, confeccionada em aço, adaptada a uma perfuradeira de

---

* AMPLACILINA: Ind.Farm. Fontoura Wyeth S.A. Av. Rangel Pestana, 1105 - São Paulo, SP.

** ACEPRAN:UNIVET S.A. Indústria Veterinária. Rua Clímaco Barroso, 700 - São Paulo, SP.

*** THIONEMBUTAL: Abbott Laboratórios do Brasil Ltda. Rua Nova Iorque, 245 - São Paulo, SP.

**** HALOTHANE AYERST: Laboratórios Ayerst Ltda. Rua Serra Jurema, 841 - São Paulo, SP.

***** VAPORSETE: Narcosul Aparelhos Científicos Ltda. Av. dos Estados, 1455 - Porto Alegre, RS.

TABELA 1 - Dados relativos aos cães submetidos a técnica de artroplastia capsular de Colonna modificada, indicando raça, sexo, idade, peso, tipo de patologia e tempos de recuperação e observação pós-operatória (em dias).

Cão	Raça	Sexo	Idade (meses)	Peso (kg)	Patologia	Tempo	
						Recup.	Observação
D1	Pastor Alemão	Fem.	96	28	Displasia bilateral grave	60	215
D2	Sem raça definida	Fem.	24	08	Displasia bilateral moderada	45	070
D3	Pastor Alemão	Fem.	11	25	Displasia bilateral grave	45	054
D4	Pointer	Fem.	08	10	Luxação traumática bilateral crônica	60	147
D5	Dachshund	Masc.	48	08	Luxação traumática unilateral	20	081
D6	Poodle	Masc.	24	06	Luxação traumática unilateral	30	099
D7	Rottweiler	Masc.	08	30	Displasia bilateral grave	90	090
D8	Pastor Alemão	Masc.	36	32	Displasia bilateral moderada	50	060
D9	Boxer	Masc.	12	18	Luxação traumática unilateral	15	072
D10	Sem raça definida	Masc.	72	16	Luxação traumática unilateral	28	060

baixa rotação. Nos cães D6 e D7 (Tabela 2) o aprofundamento do acetábulo foi feito com cureta de Volkman. Durante a curetagem com broca a área foi irrigada com solução salina isotônica e o aprofundamento suficiente para alcançar o tecido esponjoso. Após foi efetuado revestimento da cabeça femoral com pericárdio homógeno conservado em glicerina. O pericárdio foi obtido de cadáveres frescos de cães, imediatamente após sua morte, lavado em água destilada e mergulhado em solução de glicerina pura. Antes do uso era mergulhado em solução salina isotônica para rehidratação. O pericárdio era suturado à cápsula articular com polipropileno azul 4-0, em pontos isolados, de modo a revestir toda a cabeça do fêmur. Reduzida a luxação, eram dados pontos de reforço na superfí-

TABELA 2 - Dados relativos à variação da técnica de artroplastia e resultados clínicos e radiológicos obtidos nos diferentes cães.

Cão	Variação Técnica	Dados da clínica	Dados da radiologia
D1	pino transarticular; miotomia dos pectíneos	claudicação:sim (-) dor:não mov.art.:R.E. suporte peso:sim	osteoartrites;ângulo de Wiberg + 10°
D2	transposição do trocanter maior	claudicação:não dor:não mov.art.:R.E. suporte peso:sim	aprofundamento acetabular adequado; ângulo de Wiberg de + 28°
D3	transposição do trocanter maior; miotomia dos pectíneos	claudicação:sim (-) dor:não mov.art.:R.E. suporte peso:sim	ângulo de Wiberg de + 10°
D4	remodelação da cabeça femoral; transposição do trocanter maior	claudicação:não dor:não mov.art.:R.E. suporte peso:sim	coaptação articular razoável; presença de osteoartrite
D5	----------	claudicação:não dor:não mov.art.: N. suporte peso:sim	aprofundamento acetabular adequado; ângulo de Wiberg pós-operatório 120°
D6	aprofundamento com cureta de Volkman	claudicação:não dor:não mov.art.: N. suporte peso:sim	aprofundamento acetabular adequado; ângulo de Wiberg no pós-operatório 122°
D7	pino transarticular; miotomia dos pectíneos; uso de cureta de Volkman	claudicação:sim (-) dor:não mov.art.: N. suporte peso:sim	sub-luxação recidivante; osteoartrite; ângulo de Wiberg + 5°
D8	miotomia dos pectíneos	claudicação:sim (-) dor:não mov.art.: N. suporte peso:sim	aprofundamento acetabular adequado; ângulo de Wiberg no pós-operatório + 25°
D9	----------	claudicação:não dor:não mov.art.: N. suporte peso:sim	aprofundamento acetabular adequado; ângulo de Wiberg no pós-operatório 118°
D10	----------	claudicação:não dor:não mov.art.:R.E. suporte peso:sim	ângulo de Wiberg no pós-operatório de 115°

Claudicação: (-) leve; (=) moderada; (+) severa
Mov. art.: movimento articular: N = normal; R = reduzido; E = Extensão

cie dorsal da cápsula articular e suturados os músculos abordados. O trocânter maior foi fixado com fio metálico de Kirshner e fio de aço inoxidável nº 2 em banda de tensão. Os tecidos moles abordados, foram reduzidos com fio mononáilon 3-0. Foram introduzidas algumas variantes da técnica padronizada por WHEELER et al (1991) que foram relatadas em cada caso particular:

Caso clínico D1

O paciente apresentava dificuldade para adotar a posição de estação, a marcha era bamboleante, tinha claudicação severa dos membros pélvicos. Presença de dor à palpação e crepitação articular quando foram efetuados os movimentos passivos das articulações coxofemorais.

Ao exame radiológico foi verificado acetábulos pouco profundos e com irregularidades; cabeças femorais achatadas, de bordas irregulares e forma de cogumelo. Acentuada subluxação bilateral. Colo femoral curto, mal delimitado e com osteofitos. Bordas dorsais dos acetábulos com proliferação óssea. Ângulo de Wiberg de 90°. Efetuada artroplastia associando pino transarticular e miotomia dos pectíneos.

Caso clínico D2

Claudicação de apoio moderada com dor à manipulação articular e sinal de Ortolani positivo em ambas articulações.

Ao exame radiológico foi observado aplanamento dos acetábulos e sinais evidentes de subluxação (Figura 1). A borda crâneo-dorsal do acetábulo direito apresentava bilabiação. A cabeça femoral deste lado tinha contorno levemente deformado. O colo femoral estava engrossado e curto bilateralmente. O ângulo de Wiberg foi de 90°

Além da artroplastia foi adaptado pino transarticular (Figura 2) e transposição do trocânter maior.

Caso clínico D3

A cadela apresentava dificuldade para adotar estação e dor acentuada nos membros pélvicos. Através dos movimentos articulares verificou-se crepitação e sinal de Ortolani positivo.

O exame radiológico evidenciou rasamento dos acetábulos. A cabeça femoral estava achatada, havia acentuada subluxação bilateral e o colo femoral era curto e alargado. O ângulo de Wiberg mediu 85°.

A artroplastia foi efetuada com transposição do trocânter maior e miotomia dos pectíneos.

Caso clínico D4

Cadela atropelada por automóvel há mais de 10 dias. Permanecia a maior parte do tempo deitada e quando tentava a estação, caminhava apenas alguns passos sem apoiar o membro posterior direito. Apresentava dor articular e crepitação em ambas articulações.

Pelo exame radiológico foi constatada lise parcial da cabeça

femoral do lado direito e luxação articular. Do lado esquerdo havia luxação crâneo-dorsal. Ambos acetábulos estavam aplanados, sendo mais evidente do lado direito. Não foi possível medir o ângulo de Wiberg devido às luxações bilaterais.

Foi operado primeiro o lado direito. Foi remodelada a cabeça femoral com broca, além do aprofundamento do acetábulo. Foi feita transposição do trocante maior.

Caso clínico D5

Atropelado por automóvel há mais de 20 dias. Presença de claudicação grave no membro posterior esquerdo. Mantinha o membro constantemente elevado. Havia limitação dos movimentos da articulação coxo-femoral e encurtamento do membro esquerdo.

Radiologicamente foi diagnosticada luxação crâneo-dorsal sem fratura. Em razão da luxação não foi medido o ângulo de Wiberg. No lado oposto foi de 110°.

Foi adotada a artroplastia capsular.

Casos clínico D6

Atropelado por automóvel há 15 dias. Apresentava claudicação grave do membro posterior esquerdo, sem apoio e mantendo-o elevado constantemente. Foi notada presença de crepitação e dor à palpação e encurtamento do membro.

Ao exame radiológico foi visualizada luxação coxofemoral crâneo-dorsal do lado esquerdo. O ângulo de Wiberg do lado oposto media 110°.

O aprofundamento do acetábulo foi efetuado com cureta de Volkman pois o diâmetro acetabular não era compatível com a broca.

Caso clínico D7

Apresentava claudicação dos membros posteriores e bamboleamento. O sinal de Ortolani foi positivo apresentando dor e crepitação nas duas articulações coxo-femorais. Segundo o proprietário o animal recusava-se a efetuar exercícios.

Por meio de radiografias foi diagnosticada displasia coxofemoral grave com subluxação articular e início de trocas degenerativas no acetábulo e cabeça femoral. O ângulo de Wiberg mediu 70° em ambas articulações. O lado direito estava mais comprometido.

Além da artroplastia foi adaptado pino transarticular. O aprofundamento do acetábulo foi efetuado com cureta de Volkman. Foi feita miotomia dos pectíneos e vasectomia bilateral.

Caso clínico D8

Presença de claudicação moderada, deambulação bamboleante e dor ao exercício forçado.

O exame radiológico evidenciou aplanamento e subluxação bilateral, mais acentuada no lado esquerdo. Ângulo de Wiberg medindo 90°.

Foi efetuada artroplastia e miotomia dos pectíneos.

Caso clínico D9

Foi atropelado por automóvel há 30 dias. Fora efetuada redução fechada da luxação com recidiva. Membro direito com atrofia muscular e apoio com claudicação moderada.

Por meio de radiografia foi constatada luxação crâneo-dorsal. Ângulo de Wiberg do lado oposto medindo 110°.

Efetuada artroplastia com auxílio de broca.

Caso clínico D10

Paciente sofreu coice de bovino há 2 semanas. Não apoiava o membro posterior esquerdo. Os movimentos da articulação coxofemoral estavam limitados.

Por meio de radiografia foi verificada luxação crâneo-dorsal da articulação coxofemoral. Ângulo de Wiberg do lado oposto de 105°.

Efetuada artroplastia articular com auxílio de broca.

No pós-operatório de todos os animais foi efetuada bandagem de Ehmer para evitar o apoio do membro operado e confinamento em box metálico nos três primeiros dias. Retirada a bandagem foram orientados exercícios de extensão e flexão forçados, deambulação moderada, a qual foi sendo incrementada até passeios diários de 15 minutos com trotes.

A avaliação dos resultados foi feita baseando-se nos aspectos clínicos e radiológicos conforme descrito a seguir:

A - Avaliação clínica:

A-1 - Claudicação:

Leve: (-) apoio normal em estação; sem sinais de claudicação ao passo, apenas ao trote;

Moderada: (=) apoio normal em estação; presença de claudicação ao passo; eleva o membro ao trote;

Severa: (+) apoio normal em estação; claudicação ao passo, eleva o membro ao trote.

A-2 - Dor:

A dor foi avaliada observando-se as reações do animal quando eram aplicados movimentos forçados sobre a articulação. Era dado como positivo em qualquer reação de desconforto do paciente.

A-3 - Movimento articular:

Da mesma forma que para avaliar a dor, foram avaliados os movimentos articulares, mas neste caso procurando forçar os movimentos de flexão e extensão.

A-4 - Suporte de peso:

Para avaliar a força muscular e a capacidade de suportar o peso sobre os membros operados, o cão era elevado pelos membros anteriores e também procurando fa-

zer com que pulasse. Eram anotados como anormais aqueles casos em que o animal não conseguia manter a bípedestação ou não conseguia pular.

B - Avaliação Radiológica

B-1 - Medição do ângulo de Wiberg antes e após a cirurgia.

B-2 - Observação das possíveis alterações radiológicas.

No cão D1 foi efetuada necropsia e exame anátomo-patológico macroscópico e de microscopia óptica além da colheita de amostras de líquido sinovial para análise de laboratório.

Considerou-se que os animais tinham alcançado sua recuperação funcional quando conseguiam caminhar suportando o peso sobre o membro operado sem sinais de dor, classificando os resultados como segue:

Excelente - deambulação normal sem dor;
Bom - leve claudicação sem dor;
Mau - suporte de peso deficiente e claudicação severa sem dor.

O limite de movimentos da articulação só foi considerado quando interferiu na locomoção.

RESULTADOS E DISCUSSÃO

Nas tabelas 1, 2 e 3 são apresentados, resumidamente os resultados obtidos por meio de observações clínicas e radiológicas.

O cão D4 apresentava ao exame radiológico, 147 dias após a cirurgia, diminuição na cabeça femoral e tamanho do colo, além de reações osteoarticulares no acetábulo e colo femoral que não permitiram uma avaliação correta do ângulo de Wiberg.

A adaptação da artroplastia de Colonna em animais apresentando luxação traumática crônica (D5, D6, D9, D10), ou necrose asséptica da cabeça femoral (D4) consiste em importante variação na técnica original (COLONNA, 1932) que fora contraindicada para estas patologias (COLONNA, 1947 e 1965). Não obstante estas contraindicações, CHUNG et al (1971) apresentaram vários pacientes portadores de patologias diferentes da displasia congênita. Os cães D5, D6, D9 e D10, com evolução de mais de 10 dias apresentaram resultados amplamente satisfatórios. No único caso de necrose asséptica da cabeça femoral (D4), os resultados radiológicos foram pobres mas os resultados clínicos satisfatórios.

O amplo aprofundamento do acetábulo, enfatizado por CHUNG et al (1971), foi efetuado adequadamente com o auxílio de broca de aço de 2,5cm de diâmetro conforme padronizaram WHEELER et al (1991). Nesta pesquisa foi comprovado que nos animais em que se utilizou a broca, o aprofundamento do acetábulo foi significativamente mais regular e eficiente, abreviando inclusive o tempo cirúrgico. Quando foi utilizada cureta de Volkman (D1 e D7) não ocorreu coaptação adequada da cabeça femoral no acetábulo. Isto é comprovado pelo ângulo de Wiberg que em D7 aumentou apenas 5°.

TABELA 3 - Resultado das observações radiológicas pós-operatórias informando em número de casos e percentual de animais submetidos a artroplastia capsular coxofemoral.

Observação radiológica	Nº de casos	Percentual
Aumento do ângulo de Wiberg (5 a 28°)	10	100.00
Aprofundamento satisfatório do acetábulo	09	90.00
Boa coaptação articular	08	80.00
Subluxação com razoável coaptação acetabular	01	10.00
Evidente subluxação com deficiente coaptação articular	01	10.00
Alterações osteoartríticas no acetábulo e/ou cabeça femoral	03	30,00

O uso de pino transarticular para manter a estabilidade da articulação, como citaram HUNT & HENRY (1985) e BONE (1987), não trouxe complicação ao contrário do observado por WHEELER et al (1991) em seu trabalho experimental. Por outro lado, não se constatou vantagem.

A miotomia do pectíneo efetuada em quatro cães (Tabela 2) visou aumentar a abdução no apoio, além de diminuir a dor e acelerar a recuperação clínica que foram citadas por PETTIT (1974), WHITTICK (1978), RISER & NEWTON (1981), NUNAMAKER & NEWTON (1983) e BRINKER et al (1986). Este objetivo é diferente daquele de COLONNA (1932) que efetuava miotomia do adutor para favorecer a tração do membro para posterior redução da luxação. Dos cães que sofreram miotomia o D3 merece atenção pois apesar do pobre quadro clínico pré-operatório teve recuperação funcional rápida e satisfatória. Frente a este fato fica a dúvida: a recuperação foi devida a artroplastia ou a miotomia contribuiu? Neste experimento não se obteve dados para resposta categórica.

A inserção do trocânter maior do fêmur, mais caudal e distal a seu ponto original, uma

técnica proposta por TARVIN (1986) e BONE (1987) para melhorar a estabilidade articular foi feita nos cães D2, D3 e D4 (Tabela 2) sendo notada aparente melhora na força de contração dos músculos glúteos. Não foi observado, no entanto, diferença notável na recuperação clínica ou na deambulação.

A bandagem de Ehmer que foi usada em todos os cães para assegurar imobilização temporária no pós-operatório, não foi mantida pelo tempo mínimo de 15 a 21 dias recomendado por PETTIT (1974) e BRINKER et al (1986). Isto não interferiu com os resultados obtidos.

Dos dez animais, cinco (D1, D3, D4, D7, D8) apresentaram sinais de claudicação leve ao atingirem a recuperação funcional (Tabela 2). Se forem consideradas as patologias que os cães D1, D3, D4 e D7 (Tabela 1) apresentavam e a gravidade do quadro clínico pré-operatório, estes resultados podem ser considerados satisfatórios.

Neste experimento os animais submetidos a artroplastia capsular tinham idade variando entre 8 meses e 6 anos. Comparando com a idade recomendada para artroplastia em humanos (COLONNA, 1947) e para caninos (SCHRADER, 1981; NUNAMAKER & NEWTON, 1983; BRINKER et al, 1986; TARVIN, 1986) apenas os cães D3, D4, D7 e D9 teriam possibilidade de remodelação do acetábulo ou cabeça femoral. O índice de recuperação funcional, entretanto, foi considerado satisfatório: 50% excelentes e 50% bons. Estes resultados evidenciam diferença significativa em relação àqueles obtidos por COLONNA (1965), RITTER & WILSON (1968) e CHUNG et al (1971) para humanos. Os resultados satisfatórios de RITTER & WILSON (1968) são mais aproximados daqueles obtidos neste experimento sendo que as diferenças residem, em princípio, na maior percentagem de casos com recuperação regular obtido por esses autores.

Foi constatado que no cão D1 continuou a degeneração articular apresentando aumento da borda crâneo-dorsal do acetábulo e osteofitose com aplanamento da cabeça femoral. Não ocorreram, no entanto, sinais de subluxação e sua recuperação clínica foi amplamente satisfatória. Salienta-se que o cão tinha 8 anos e um grau avançado de displasia coxofemoral bilateral, com graves sinais radiológicos de degeneração articular. Este fato confirma que os fenômenos degenerativos avançados, uma vez presentes não regridem como já fora citado por COLONNA (1936), WHITTICK (1978), SCHRADER (1981), NUNAMAKER & NEWTON (1983), BRINKER et al (1986) e TARVIN (1986). Por esta razão estes autores indicaram a cirurgia de remodelação articular em pacientes jovens.

Cinco dos cães de até 18kg de peso (Tabela 1) não apresentaram claudicação (Tabela 2) e nos restantes foi leve, com período de recuperação funcional de 20 a 60 dias. O animal D7 de maior peso, apresentou claudicação mais importante e foi o único com sinais de subluxação pós-operatória. Neste paciente o aprofunda-

mento do acetábulo foi considerado inadequado. Assim, o resultado obtido neste cão de mais de 30kg parece ter sido conseqüência de artroplastia deficiente e não propriamente por influência do peso como citaram NUNAMAKER & NEWTON (1983), HUNT & HENRY (1985), BRINKER et al (1986), VASSEUR (1986) nas técnicas cirúrgicas por eles apresentadas. Além disso é provável que a sutura de reforço na região dorsal da cápsula articular tenha sido deficiente.

Foi significativa a ausência de dor em todos os animais no período considerado de recuperação funcional (Tabela 2), fato que poderia ser justificado pela ausência de terminações nervosas à sensibilidade dolorosa na cartilagem articular (BRINKER et al, 1986). Sabe-se, porém, que os pacientes com distensão da cápsula articular devido à subluxação ou luxação de qualquer etiologia apresentam sinais de dor. Segundo RISER & NEWTON (1981), quando a congruência articular for mantida não haverá dor. Pode ser inferido, então, que foi possível obter razoável congruência articular em todos os cães operados. Quanto à presença de dor no pós-operatório existe uma concordância parcial com os resultados obtidos por CHUNG et al (1971), numa retrospectiva de 32 anos sobre 56 pacientes operados por Colonna e sua equipe. Esta discrepância pode ser devida à diferença de espécie e tempo de observação dos pacientes. No que diz respeito à redução do ângulo de extensão (Tabela 2) observado em alguns cães (D1, D2, D3, D4), fato também constatado por COLONNA (1953), RITTER & WILSON (1968) e CHUNG et al (1971), poderia ser justificado do seguinte modo: no cão D4 pela necrose avascular da cabeça do fêmur e alterações degenerativas articulares prévias à cirurgia. No cão D1 repetiu-se a presença de alterações degenerativas provocadas pela displasia coxofemoral que continuaram apesar da cirurgia. Para os cães D2 e D3 a diminuição da extensão articular poderia imputar-se à transposição do trocânter maior efetuadas nestes cães.

Quando se analisa os resultados da capacidade de suporte de peso sobre o membro operado, que nesta pesquisa foi considerado como sinal de recuperação funcional, observam-se notáveis diferenças com os dados relatados por RITTER & WILSON (1968) e CHUNG et al (1971). A recuperação funcional foi obtida em média aos 44 dias (Tabela 1) contra 180 e 120 dias respectivamente citados por RITTER & WILSON (1968) e CHUNG et al (1971). Salienta-se que um animal (D5) conseguiu suportar o peso sobre o membro operado aos 10 dias da cirurgia, outro (D6) aos 11 dias de pós-operatório e um terceiro (D9) aos 15 dias. Esta grande variação no tempo de recuperação poderia ser explicada pelas diferenças anatômicas existentes entre o homem (bípede) e o cão (quadrúpede). Neste sentido, além de serem verificadas diferenças estruturais e biomecânicas, sugere-se a existência de fator subjetivo que faz com que a pessoa operada, de forma racio-

nal, poupe-se de efetuar esforços com o membro afetado. Nesta linha de pensamento resulta de interesse a afirmação de VASSEUR (1986) de que cães mais agressivos ou mais ativos usam o membro mais precocemente e em geral, apresentam bons resultados na cirurgia de excisão artroplástica da cabeça e colo femoral ao contrário dos cães letárgicos e pouco ativos.

A deformação da cabeça femoral e osteoartrite detectadas pelo exame radiológico no cão D7 podem ser explicadas por meio de duas hipóteses: a primeira, que as alterações fossem causadas pela técnica de artroplastia que, como foi mencionado, teve erros de execução. A segunda, que esses fenômenos tenham acontecido pela colocação do pino transarticular. A primeira hipótese pode ser sustentada nos trabalhos de COLONNA (1953), RITTER & WILSON (1968) e CHUNG et al (1971) que informaram a presença, em alguns pacientes, de fenômenos degenerativos na cabeça femoral nos resultados a longo prazo. Contudo o fenômeno de ausência de congruência articular (subluxação) parece ter sido a justificativa mais significativa se for considerado as opiniões de RISER & NEWTON (1981), BRINKER et al (1986) e TARVIN (1986). A segunda hipótese seria justificada pelos relatos de HUNT & HENRY (1985) e BONE (1987) que indicaram a possibilidade de fenômenos degenerativos da cabeça femoral ou ainda, de necrose avascular da mesma causadas pelas lesões à vascularização da cabeça femoral na colocação do pino transarticular.

Os animais D5, D6, D9 e D10 não evidenciaram alterações radiológicas apresentando perfeita coaptação articular.

As alterações radiológicas presentes no único caso de necrose asséptica da cabeça femoral que fora operada (D4) não apresentavam diferenças importantes com as radiografias pré-operatórias. A variação mais notável foi um aceitável grau de congruência articular e um bom aproveitamento da cavidade acetabular, apesar da gravidade do quadro clínico inicial. Provavelmente o transplante de pericárdio e a sutura de reforço da cápsula articular tenham provocado suporte adicional na articulação facilitando a formação de pseudoartrose. Esta hipótese fica reforçada pela boa recuperação funcional e ausência de dor.

Quanto aos resultados de anatomia patológica macro e microscópica do exame efetuado no cão D1 apresentaram-se dois fenômenos de interesse: primeiro, houve aderência do transplante de pericárdio homógeno na superfície escarificada do acetábulo e não sobre a cabeça femoral. Ao exame microscópico não foram observados vestígios de tecido pericárdico sobre a superfície do acetábulo. COLONNA (1942) reportou o fenômeno de aderência entre a cápsula articular (que era utilizada para recobrir a cabeça do fêmur) e a parede óssea do novo acetábulo escarificado. O autor informou ainda, um incremento na densidade do fundo do acetábulo correspondente à região de contato da cáp-

sula articular, com a região escarificada. Seus resultados, porém, basearam-se apenas em observações radiológicas; segundo, nos exames macroscópico e hitológico verificou-se cartilagem articular normal da cabeça e no acetábulo a presença de processo de reparação com neoformação de cartilagem hialina.

O aumento de líquido sinovial no paciente D1, embora sem outras alterações significativas, poderia indicar a presença de processo inflamatório não infeccioso que segundo LUST & SUMMERS (1981) pode ser indicador precoce de degeneração articular.

A técnica de artroplastia de Colonna modificada é uma alternativa para o tratamento cirúrgico da displasia e da luxação coxofemoral de cães, pois melhora a congruência articular permitindo recuperação clínica com alívio da dor. Há necessidade, no entanto, de avaliação a longo prazo para averiguar a possibilidade de complicações tardias.

REFERÊNCIAS BIBLIOGRÁFICAS

BONE, D.L. Chronic luxations. **Vet Clin North Amer (Small Anim Pract)**, Philadelphia, v. 17, n. 4, p. 923-941, 1987.

BRINKER, W.O., PIERMATTEI, D.L., FLO, G.L. **Manual de ortopedia e tratamento das fraturas dos pequenos animais**. São Paulo: Manole, 1986. 463 p.

CHUNG, M.K., SCHOOL, H.W., RALSTON, E.L. et al. The Colonna capsular arthroplasty. A long-term follow-up study of fifty-six patientes. **J Bone Joint Surg**, Boston, v. 53-A, n. 8, p. 1511-1527, 1971.

COLONNA, P.C. Congenital dislocation of the hip in older subjects. Based on a study of sixty-six open operations. **J Bone Joint Surg**, Boston, v. 14, p. 277-298, 1932.

COLONNA, P.C. An arthroplastic operation for congenital dislocation of the hip. A two stage procedure. **Surg Gynecol Obstet**, Chicago, v. 63, p. 777-781, 1936.

COLONNA, P.C. An arthroplasty for congenital dislocation of the hip. A late follow-up report. **J Bone Joint Surg**, Boston, v. 24, n. 4, p. 812-826, 1942.

COLONNA, P.C. Arthroplasty of the hip for congenital dislocation in children. **J Bone Joint Surg**, Boston, v. 29, n. 3, p. 711-722, 1947.

COLONNA, P.C. Capsular arthroplasty for congenital dislocation of the hip. **J Bone Joint Surg**, Boston, v. 35-A, n. 1, p. 179-197, 1953.

COLONNA, P.C. Capsular arthroplasty for congenital dislocation of the hip: indications and technique. Some long-term results. **J Bone Joint Surg**, Boston, v. 47-A, n. 3, p. 437-449, 1965.

HAUPTMANN, J. The hip joint. In: SLATTER, D.H. **Textbook of small animal Surgery**. Philadelphia: Saunders, 1985. v. 2, cap. 159, p. 2153-2179.

HUNT, C.A., HENRY, W.B. Transarticular pinning for repair of hip dislocation in the dog: a retrospective study of 40 cases. **J Amer Vet Med**

Assoc, Chicago, v. 187, n. 8, p. 828-833, 1985.

LIPPINCOTT, C.L. Excision arthroplasty of the femoral head and neck. **Vet Clin North Amer: (Small Anim Pract)**, Philadelphia, v. 17, n. 4, p. 857-871, 1987.

LUST, G., CRAIG, P.H., GEARY, J.C. et al. Changes in muscle tissues associated with hip dysplasia in dogs. **Am J Vet Res**, Chicago, v. 33, n. 6, p. 1097-1108, 1972.

LUST, G., SUMMERS, B.A. Early, assyntomatic stage of degenerative joint disease in canine hip joints. **Am J Vet Res**, Chicago, v. 42, n. 11, p. 1849-1855, 1981.

NUNAMAKER, D.M., NEWTON, C.D. Canine hip disorders. In: BOJRAB, M.J. **Current techniques in small animal surgery** 2. ed. Philadelphia: Lea & Febiger, 1983. cap. 41, p. 436-442.

OLMSTEAD, M.L., HOHN, R.B., TURNER, T.M. A five-year study of 221 total hip replacement in the dog. **J Am Vet Med Assoc**, Chicago, v. 183, n. 2, p. 191-194, 1983.

PAUL, H.A., BARGAR, W.L. A modified technique for canine total hip replacement. **J Am Anim Hosp Assoc**, Colorado, v. 23, n. 1, p. 13-18, 1987.

PETTIT, G.D. Sacroiliac joint. In: ARCHIBALD, J. **Canine surgery**. 2. ed. Santa Bárbara: American Vet. Public., 1974. cap. 26, p. 1067-1095.

RISER, W.H., SHIRER, J.F. Correlation between canine hip dysplasia and pelvic muscle mass: a study of 95 dogs. **Am J Vet Res**, Chicago, v. 28, n. 12, p. 770-777, 1967.

RISER, W.H. Canine hip dysplasia: cause and control. **J Am Vet Med Assoc**, Chicago, v. 165, n. 4, p. 360-362, 1974.

RISER, W.H., NEWTON, C.D. Canine hip dysplasia as a disease. In: BOJRAB, J. **Pathophysiology in small animal surgery**. Philadelphia: Lea & Febiger, 1981. cap. 69, p. 618-624.

RITTER, M.A., WILSON, P.D. Colonna capsular arthroplasty. A long term follow-up of forty hips. **J Bone Joint Surg**, Boston, v. 50-A, n. 7, p. 1305-1326, 1968.

SCHRADER, S.C. Triple osteotomy of the pelvis as a treatment for canine hip dysplasia. **J Am Vet Med Assoc**, Chicago, v. 178, n. 1, p. 39-44, 1981.

TARVIN, G.B. Osteotomias corretivas no tratamento de certos distúrbios da articulação do quadril. In: BOJRAB, M.J. **Cirurgia dos pequenos animais**. 2. ed. São Paulo: Rocca, 1986. cap. 46, p. 654-660.

VASSEUR, P.B. Excisão da cabeça e colo do fêmur. In: BOJRAB, M.J. **Cirurgia dos pequenos animais**. 2. ed. São Paulo: Rocca, 1986. cap. 46, p. 666-673.

WHEELER, J.T., RAISER, A.G., SANTOS, M.N. et al. Artroplastia capsular de Colonna modificada para cães. I - Padronização da técnica. **Ciência Rural**, Santa Maria, v. 21, n. 1, p. 71-87, 1991.

WHITTICK, W.G. **Traumatologia y ortopedia canina**. Barcelona: Aedos, 1978. v. 2, cap. 4: Displasia de las ancas: p. 249-278.

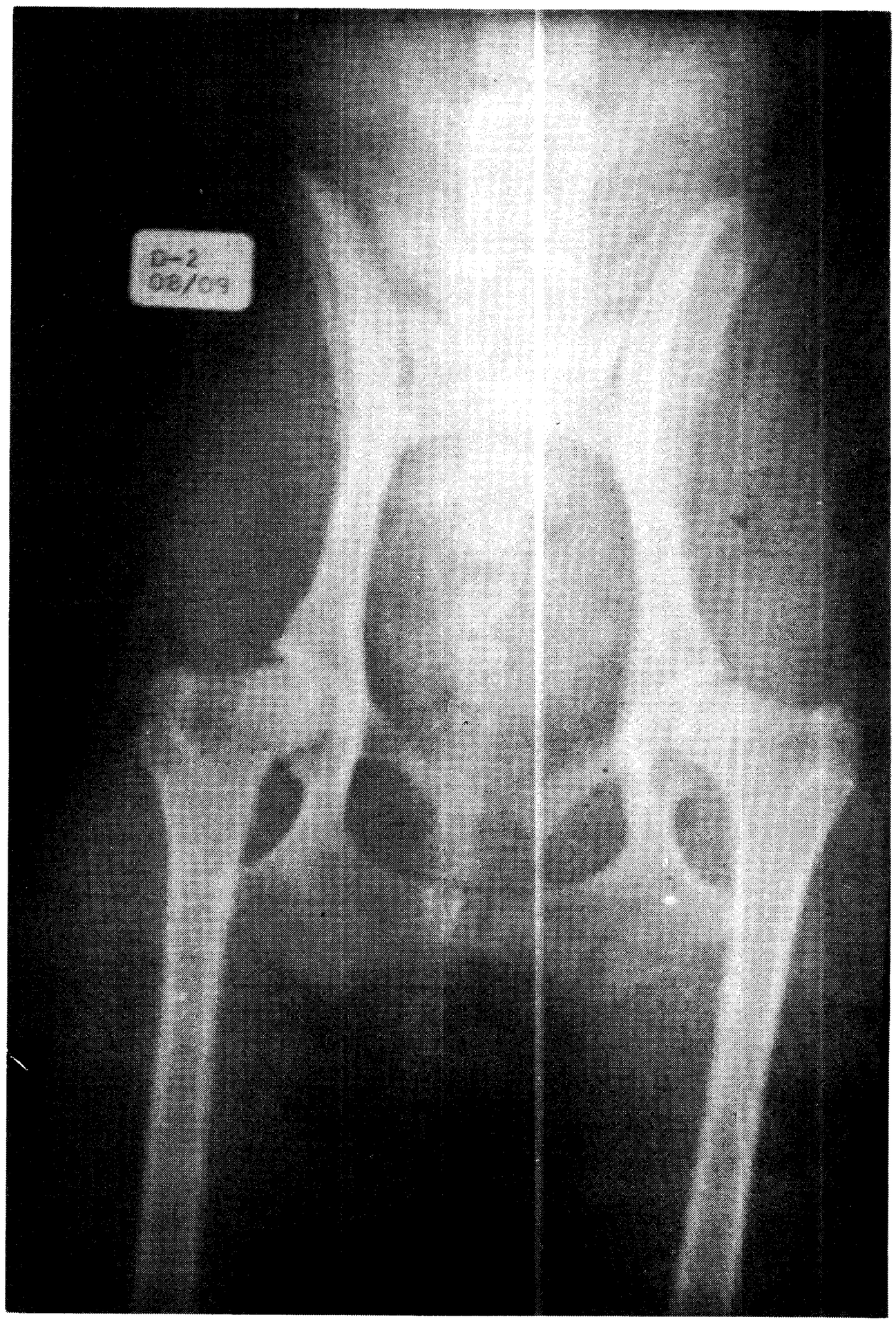

FIGURA 1 - Aspecto radiológico da articulação coxofemoral do cão D_2 com evidentes sinais de subluxação bilateral.

FIGURA 2 - Aspecto radiológico da articulação coxofemoral do cão D_2 após 60 dias da artroplastia capsular. Observar o grau de aprofundamento do acetábulo no membro direito.