

# Reposição cirúrgico-ortopédica de implante mal posicionado: relato de caso

Luiz Carlos Ferreira da Silva\*, Belmiro Cavalcanti do Egito Vasconcelos\*\*, Ricardo José de Holanda Vasconcellos\*\*\*, Edvaldo Dorea dos Anjos\*\*\*\*

## Resumo

A reabilitação bucal por meio da colocação de implantes dentários tem se tornado um procedimento freqüente da clínica odontológica. Falhas no planejamento ou na execução da técnica podem levar a casos onde, apesar de osseointegrado, o implante não apresenta condições de restauração satisfatória devido ao seu mal posicionamento. Diversos autores têm relatado a possibilidade de se utilizar osteotomias segmentares de maxila ou mandíbula para reposicionar um segmento alveolar com implante, mostrando que esta pode ser uma técnica efetiva e previsível para restaurar implantes em posição anatômica comprometida. O presente trabalho apresenta o caso clínico de uma paciente de 20 anos de idade onde foi realizada osteotomia segmentar de maxila associada à distração osteogênica para correção de um implante mal posicionado.

**Palavras-chave:** Implante dentário. Osteotomia segmentar. Distração osteogênica.

Os implantes dentários têm sido empregados em diversas situações para reposição de dentes perdidos por cárie, doença periodontal ou trauma, com excelentes resultados estéticos e funcionais em longo prazo. Os princípios da osseointegração trouxeram o substrato científico à prática clínica e desde então a Implantodontia se incorporou em definitivo ao arsenal terapêutico do cirurgião dentista.

Dentre os critérios para se considerar o sucesso na reabilitação com implantes osseointegrados, a prótese confeccionada sobre o implante tem que se apresentar satisfatória ao profissional e ao paciente<sup>10</sup>.

Em casos de falha no planejamento da colocação de implantes ou erros na execução da técnica, algumas medidas alternativas podem favorecer a restauração: *abutments* angulados, sobrecontorno da porcelana, gengiva artificial, coroas alongadas e enxertos secundários<sup>5</sup>.

Recentemente, Grossmann e Madjar<sup>4</sup> relataram um caso de reabilitação protética de dois implantes colocados na região anterior de maxila que, apesar de osseointegrados, encontravam-se mal posicionados, com uma angulação de 60 graus entre si. O tratamento incluiu moldagem separada para cada implante, fabricação de *abutment* espe-

\* Professor Assistente de Cirurgia Buco-Maxilo-Facial da Universidade Federal de Sergipe. Doutorando em Cirurgia Buco-Maxilo-Facial pela Universidade de Pernambuco.

\*\* Professor Adjunto, Diretor do Programa de Pós-Graduação em Cirurgia Buco-Maxilo-Facial da Universidade de Pernambuco.

\*\*\* Professor Assistente de Cirurgia Buco-Maxilo-Facial da Universidade de Pernambuco. Doutorando em Cirurgia Buco-Maxilo-Facial pela Universidade de Pernambuco.

\*\*\*\* Professor Assistente de Cirurgia Buco-Maxilo-Facial da Universidade Tiradentes - Sergipe.

cificamente desenhado para o caso e confecção de prótese parcial fixa.

Implantes severamente mal posicionados podem impedir a restauração satisfatória ou a reabilitação cosmética, mesmo com a utilização de componentes protéticos alternativos. Em casos extremamente comprometidos, a conduta tem sido limitada ao abandono, submersão ou remoção cirúrgica do implante<sup>7</sup>.

Semelhante a um dente anquilosado, os implantes dentários endo-ósseos não possuem ligamento periodontal, portanto não podem ser reposicionados ortodonticamente<sup>9</sup>.

A remoção cirúrgica do implante mal posicionado geralmente resulta em defeitos ósseo e de tecidos moles que requerem posterior correção cirúrgica<sup>7</sup>.

Osteotomia segmentar da maxila é um procedimento ortognático comum para alinhar, nivelar e fechar espaços dentro do perímetro do arco dentário quando isto não pode ser conseguido ortodonticamente. A osteotomia maxilar tipo Le Fort I representa o fundamento para este procedimento e tem sido usada com sucesso por mais de 50 anos com apenas pequenas modificações<sup>12</sup>. Nestes casos, a preservação do contato periosteal, que fornece circulação colateral, é considerada obrigatória para garantir a integridade vascular do segmento mobilizado. Pesquisas em animais têm indicado a necessidade de se realizar a osteotomia 5mm distante do ápice dentário para garantir a manutenção do suprimento sanguíneo com testes pulpares positivos seis meses após a cirurgia<sup>1</sup>.

Diversos autores têm relatado a possibilidade de utilizar osteotomias segmentares de maxila ou mandíbula para reposicionar um segmento alveolar com implante, mostrando que esta pode ser uma técnica efetiva e previsível para restaurar implantes em situação altamente comprometida<sup>5,7,9,11,12,13,14</sup>.

A mobilização do segmento osteotomizado deve ser cuidadosamente calculada sendo que uma distância entre fragmentos menor ou igual a

2mm parece ter o mais alto potencial para reparo através de união óssea<sup>7</sup>. Para mobilização de segmentos numa distância maior entre os fragmentos ósseos, a distração osteogênica parece ser uma alternativa válida.

A distração osteogênica é uma técnica de alongamento ósseo gradual que foi introduzida por Codivilla em 1905 e popularizada nos anos 70 por Ilizarov em ortopedia<sup>8</sup>. A distração é realizada com uma média de 1mm ao dia e a formação óssea dentro do espaço da distração ocorre devido ao efeito tensão-pressão criado pelo dispositivo<sup>3</sup>. Uma observação consistente é que neogênese de tecidos moles acompanha a produção de tecidos duros<sup>2</sup>.

A proposta deste trabalho é relatar um caso clínico de osteotomia segmentar de maxila para reposicionamento de um implante severamente mal posicionado, onde foi utilizado um aparelho ortopédico para distração osteogênica do segmento.

## RELATO DO CASO

Uma paciente de 20 anos de idade, leucoderma, foi atendida para avaliação de um implante dentário que havia sido colocado há seis anos para substituição do dente 12. Ao exame clínico observou-se que a margem gengival encontrava-se cerca de 6mm acima da margem gengival dos dentes adjacentes (Fig. 1). Ao exame periodontal observou-se uma gengiva de coloração rósea, sem sinais inflamatórios e profundidade de sondagem dentro dos parâmetros de normalidade. O implante não apresentava mobilidade e a paciente não apresentava queixas álgicas. Para mascarar o mal posicionamento do implante havia sido confeccionado uma gengiva artificial que, apesar de permitir uma boa higienização da área, o resultado estético mostrava-se insatisfatório (Fig. 2). Ao exame radiográfico constatou-se que o implante estava com sinais de osseointegração, sem radiolucidez apical ou periimplantar (Fig. 3, 4). As opções de planejamento propostas à paciente foram remoção do implante

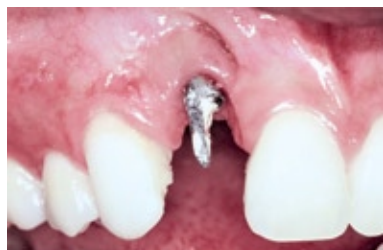

FIGURA 1 - Aspecto clínico evidenciando a diferença em altura da margem gengival.

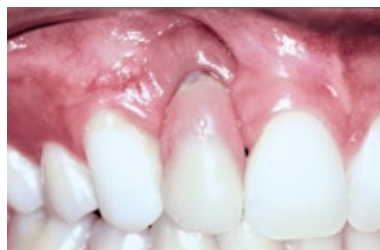

FIGURA 2 - Aspecto estético insatisfatório da gengiva artificial.

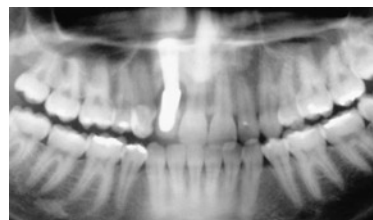

FIGURA 3 - Radiografia panorâmica mostrando o posicionamento do implante.

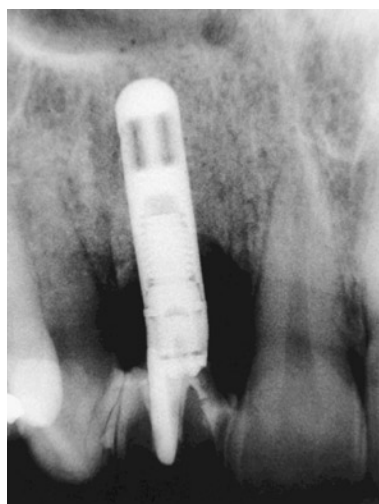


FIGURA 4 - Radiografia periapical mostrando ausência de patologia peri-implantar.

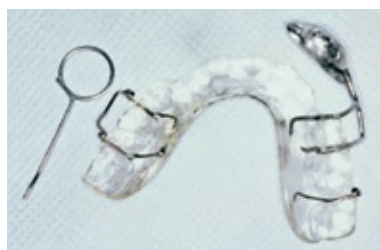

FIGURA 5 - Aparelho ortopédico. Vista inferior.

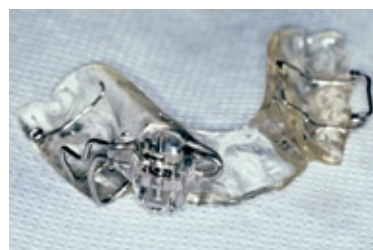

FIGURA 6 - Aparelho ortopédico. Vista anterior.

com auxílio de trefina, enxerto ósseo autógeno em bloco e posterior colocação de outro implante ou osteotomia segmentar, associada ou não à osteodistração, para reposicionamento coronal do implante e confecção de nova coroa. Após avaliação dos riscos e benefícios das duas técnicas, optou-se pelo reposicionamento do implante. Devido à necessidade de mobilização coronal do implante superior a 4mm e ao fato da mucosa palatina não apresentar elasticidade suficiente para permitir este deslocamento imediato, seria confeccionado um aparelho que possibilitasse esse deslocamento de forma gradativa (osteodistração). Inicialmente foram confeccionados modelos em gesso dos arcos dentais e, após montagem em articulador semi-ajustável, foi feita a cirurgia em modelo para mensurar a magnitude do movimento. Como o deslo-

camento previsto na região palatina seria superior a 4mm, optou-se pela confecção de um aparelho ortopédico removível, tipo Schwartz modificado, com um parafuso de disjunção na face vestibular, que ao ser ativado promoveria o deslocamento de uma alça no sentido coronal (Fig. 5, 6). Foram realizadas simulações no modelo em gesso e observou-se a viabilidade do sistema. Após esterilização química do aparelho, a paciente foi submetida à anestesia local pela técnica infiltrativa terminal nas regiões vestibular e palatina referente aos dentes 11, 12 e 13. Após anestesia da área, foi realizada uma incisão horizontal em região de mucosa alveolar, cerca de 2mm acima da linha mucogengival, estendendo-se da face mesial do dente 11 à face distal do dente 13. Foi então feito descolamento de retalho mucoperiosteal com exposição

da tábua óssea da região 12 e regiões interproximais até o nível da crista óssea interdental. Com auxílio de uma broca carbide 701, sob constante irrigação com solução fisiológica, foram feitas linhas verticais de osteotomia no centro das regiões interproximais, paralelas entre si, e demarcação da osteotomia horizontal imediatamente abaixo da abertura piriforme (Fig. 7). As osteotomias foram completadas com auxílio de um cinzel tipo espátula e martelo cirúrgico. Para guiar o movimento do martelo e cinzel, apoiou-se o dedo indicador da mão esquerda sobre a mucosa palatina da região que estava sendo osteotomizada e ao primeiro sinal de ruptura da cortical palatina o cinzel era removido. Após as osteotomias serem completadas, o segmento foi totalmente mobilizado, constatando-se que não havia interferência óssea ao deslocamento (Fig. 8). Como havia sido previsto no planejamento, a mucosa palatina oferecia a única resistência ao completo deslocamento coronal do segmento osteotomizado. A sutura foi realizada através de pontos interrompidos com fio de seda 3.0 (Fig. 9). A coroa foi então fixada com cimento provisório

e foi feita a colagem de um braquete sobre a face vestibular da coroa do dente 12, posicionado imediatamente abaixo da alça do aparelho ortopédico (Fig. 10). A paciente foi medicada com antibiótico (amoxicilina, 500mg, v.o., 8/8 hs.) por um período de 5 dias e analgésico (paracetamol, 750mg, v.o.) em caso de dor. Após um período de latência de 7 dias a ativação foi iniciada com a frequência 2/4 de volta uma vez ao dia (0,5mm) durante 12 dias. Após cada ativação a coroa era fixada às coroas dos dentes adjacentes com auxílio de resina composta foto-ativada para evitar mobilidade do segmento e o excesso da coroa era removido por desgaste na borda incisal (Fig. 11). Após este período observou-se que margem gengival do dente 12 estava posicionada de forma estética quando comparada à margem gengival dos dentes adjacentes e interromperam-se as ativações (Fig. 12). A coroa foi então fixada aos dentes adjacentes e após 60 dias o *splint* foi removido para confecção da restauração definitiva. Após 1 ano da realização do procedimento observa-se que tanto o periodonto de proteção quanto o de sustentação apresentam-se

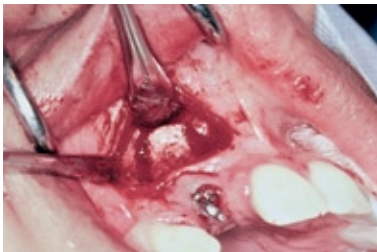

FIGURA 7 - Osteotomias verticais completadas.

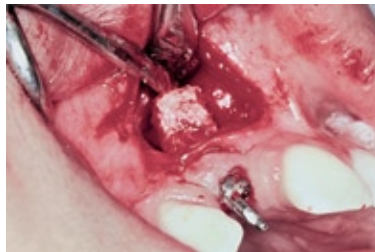

FIGURA 8 - Segmento ósseo mobilizado.

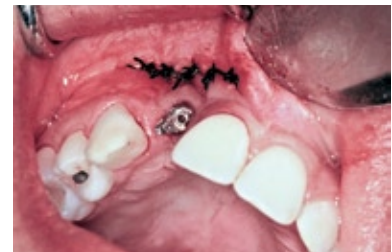

FIGURA 9 - Sutura através de pontos interrompidos.

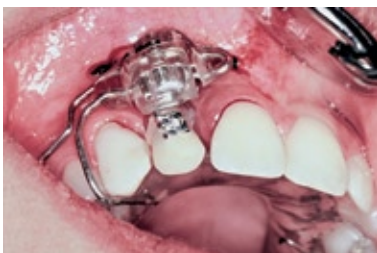


FIGURA 10 - Braquete colado imediatamente abaixo da alça do distrator.

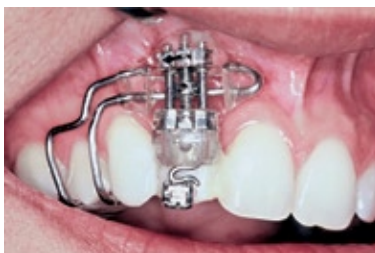

FIGURA 11 - Distrator em posição após desgaste do bordo incisal da coroa realizado após sessão de ativação. Observar fixação da coroa do dente 12 às coroas adjacentes.

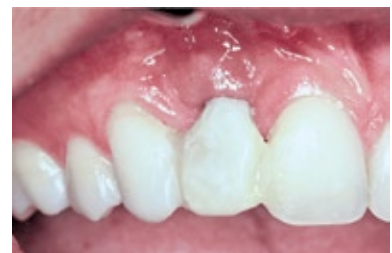

FIGURA 12 - Aspecto clínico da coroa provisória após o término das ativações do distrator.

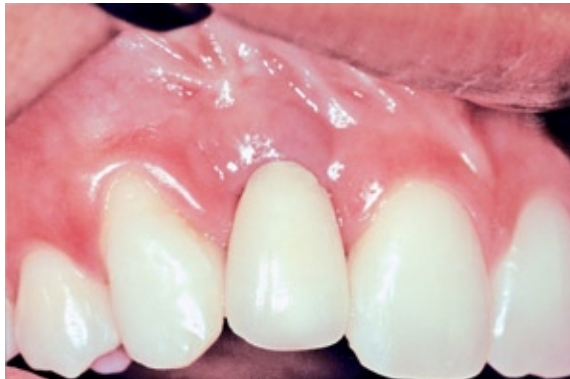

FIGURA 13 - Aspecto clínico de normalidade após um ano do procedimento.

dentro dos aspectos clínicos e radiológicos de normalidade (Fig. 13, 14).

## DISCUSSÃO

A colocação de implante dentário só deve ser realizada depois de cessado o crescimento, embora a idade cronológica não seja um guia confiável devido à leve erupção continuada dos dentes adjacentes após adolescência<sup>11</sup>. Neste caso apresentado, a paciente foi submetida à primeira fase da colocação do implante aos 14 anos de idade e com o crescimento pós-puberal o implante assumiu uma posição ainda mais desfavorável à restauração.

Osteotomia segmentar pode representar uma alternativa à remoção de implantes que se encontram numa posição que impossibilite uma restauração estética e funcional. Vários autores têm relatado o emprego, com sucesso em longo prazo, desta osteotomia para correção de implantes osseointegrados mal posicionados<sup>5,7,9,11,12,13,14</sup>. O presente relato mostra um caso onde a osteotomia foi empregada para deslocamento coronal de um bloco com um implante dentário que se encontrava osseointegrado, como alternativa à remoção do implante, associada ao emprego de um aparelho ortopédico para alongamento ósseo.

A remoção de um implante endo-ósseo pode ser efetuada com uma broca trefina de dimensão apropriada. Entretanto, esta manobra requer espaço suficiente em volta do implante e geralmente resulta em defeitos ósseos e de tecidos moles

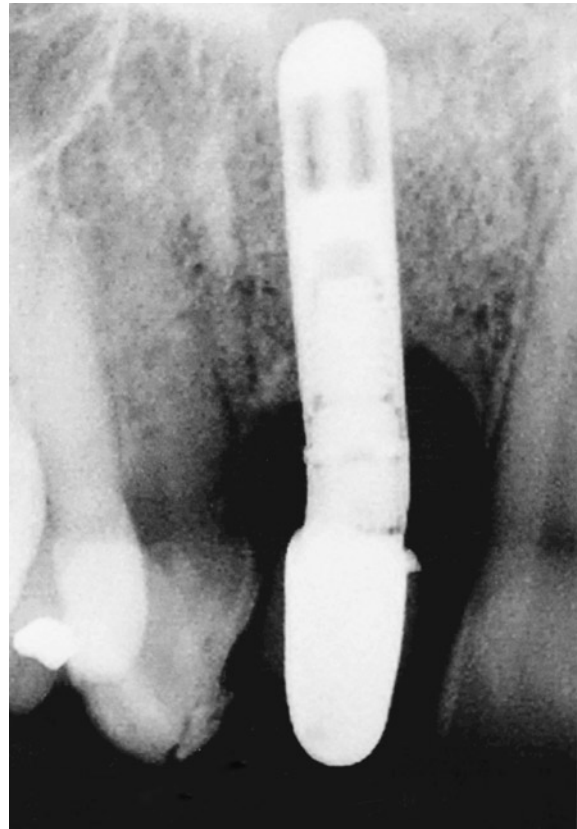

FIGURA 14 - Aspecto radiográfico de normalidade após um ano do procedimento.

que necessitam de posterior correção cirúrgica<sup>7,11</sup>. No caso clínico apresentado, por tratar-se de uma área estética, seria necessário remover as tábuas ósseas vestibular e lingual, o que criaria problemas estéticos adicionais. Além disto, a remoção do implante aumenta significativamente o tempo de tratamento<sup>12</sup>.

A simulação cirúrgica através da cirurgia de modelo, neste caso, permitiu visualização dos movimentos horizontais, verticais e rotacionais necessários para se obter a posição planejada do implante, estabilização e fixação, como recomendado por Storum e Carrick<sup>12</sup>.

Diversos tipos de incisão têm sido preconizados para osteotomias segmentares: sulcular<sup>7</sup>, semilunar<sup>9</sup>, horizontal<sup>12</sup> e vertical<sup>13</sup>. Embora todas as incisões descritas tenham sido realizadas sobre a face vestibular, Poggio e Salvato<sup>11</sup> utilizaram acesso combinado vestibular e palatino para reali-

zação de 2 osteotomias horizontais na face palatina e remoção de fragmento ósseo para permitir mobilização do segmento osteotomizado. As incisões verticais podem comprometer a papila interdentária e devem ser evitadas<sup>5</sup>. No presente caso clínico, a incisão horizontal permitiu acesso satisfatório à região a ser osteotomizada e uma faixa considerável de gengiva inserida permitiu mobilização do segmento sem comprometer a circulação.

As osteotomias verticais são feitas com auxílio de uma broca delicada e completadas com cinzel tipo espátula. O exame radiográfico periapical fornece informações referentes à proximidade das raízes adjacentes ao implante. Pelo menos 2 a 3mm são necessários para realização da osteotomia, evitando-se danos às raízes adjacentes ou ao implante<sup>7,12</sup>. Neste caso apresentado, teve-se o cuidado de realizar as osteotomias verticais paralelas entre si para permitir o deslocamento coronal do bloco ósseo sem resistência ou travamentos.

É prudente manter o dedo indicador apoiado sobre a região palatina durante a osteotomia com cinzel para proteger os tecidos palatinos e assim preservar a irrigação sanguínea palatina<sup>5,12</sup>.

A mobilização do segmento osteotomizado deve permitir a reposição no local previamente determinado pela cirurgia de modelo. No presente caso clínico optou-se pela utilização de um

aparelho ortopédico com princípios mecânicos de distração osteogênica, pois a mucosa palatina não permitiria a imediata reposição coronal do segmento mantendo o longo eixo do implante.

Uma das características da distração osteogênica é permitir que neogênese de tecidos moles acompanhe a produção de tecidos duros, provavelmente devido à hiperplasia das células da mucosa gengival<sup>2</sup>.

Os princípios para o sucesso da distração óssea são: estabilização do segmento osteotomizado, curto período de cicatrização antes do início da ativação do aparelho e distração gradual para estimular ossificação durante alongamento<sup>6</sup>. No presente caso clínico teve-se o cuidado de fixar o segmento osteotomizado aos dentes adjacentes após cada ativação, de permitir um período de latência de sete dias antes do início da ativação e alongar o segmento numa proporção 0,5mm ao dia.

O presente trabalho apresenta um relato inédito de uma osteotomia segmentar associada à técnica de distração osteogênica para reposicionamento de implante mal posicionado.

Enviado em: Agosto de 2003  
Revisado e aceito: Novembro de 2003

---

## Surgical-orthopedic repositioning of malpositioned implant: a case report

### Abstract

Oral rehabilitation through dental implants has become a common procedure at dental practice. However, if the implant is placed in an inappropriate position either because of inadequate presurgical planning or poor surgical technique, it may be unrestorable in spite of osseointegrated. Many authors have reported the possibility of using segmental maxillary or mandibular osteotomies to reposition an alveolar segment with its implants. This can be an effective, predictable technique for restoring implants in a compromised anatomic position. This paper presents a case report describing the use of this procedure associated to distraction osteogenesis to reposition one malpositioned implant in a 20 years old girl.

**Key words:** Dental implant. Segmental osteotomy. Distraction osteogenesis.

---

## REFERÊNCIAS

1. BELL, W. H.; SCHENDEL, S. A.; FINN, R. A. Revascularization after surgical repositioning of one-tooth dento-osseous segments. **J Oral Surg**, Chicago, v. 36, p. 757-765, 1978.
2. BLOCK, M. S.; CHANG, A.; CRAWFORD, C. Mandibular alveolar ridge augmentation in the dog using distraction osteogenesis. **J Oral Maxillofac Surg**, Philadelphia, v. 54, p. 309-314, 1996.
3. BLOCK, M. S. et al. Skeletal and dental movements after anterior maxillary advancement using implant-supported distraction osteogenesis in dogs. **J Oral Maxillofac Surg**, Philadelphia, v. 55, p. 1433-1439, 1997.
4. GROSSMANN, Y.; MADJAR, D. Prosthetic treatment for severely misaligned implants: a clinical report. **J Prosthet Dent**, St. Louis, v. 88, p. 259-262, 2002.
5. GUERRERO, C. A. et al. Surgical implant repositioning: a clinical report. **Int J Oral Maxillofac Implants**, Lombard, v. 14, p. 48-54, 1999.
6. ILIZAROV, G. A. The tension-stress effect on the genesis and growth of tissues. Part I: The influence of stability of fixation and soft tissue preservation. **Clin Orthop**, Philadelphia, v. 238, p. 249-281, 1989.
7. KASSOLIS, J. D.; BAER, M. L.; REYNOLDS, M. A. The segmental osteotomy in the management of malposed implants: a case report and literature review. **J Periodontol**, Chicago, v. 74, p. 529-536, 2003.
8. KISNISCI, R. S. et al. Dentoalveolar distraction osteogenesis for rapid orthodontic canine retraction. **J Oral Maxillofac Surg**, Philadelphia, v. 60, p. 389-394, 2002.
9. MARTIN, R. J.; GOUPIL, M. T.; GOLDSCHMIDT, M. Single-implant segmental osteotomy: a case report. **Int J Oral Maxillofac Implants**, Lombard, v. 13, p. 710-712, 1998.
10. NIH Consensus Development Conference Statement on Dental Implants. **J Dent Educ**, Washington, D.C., v.12, p. 824, June 1988.
11. POGGIO, C. E.; SALVATO, A. Implant repositioning for esthetic reasons: a clinical report. **J Prosthet Dent**, St. Louis, v. 86, p. 126-129, 2001.
12. STORUM, K.; CARRICK, J. L. Implant-osseous osteotomy for correction of the misaligned anterior maxillary implant. **Dent Clin North Am**, Philadelphia, v. 45, p. 181-187, 2001.
13. SVENSSON, B.; ADELL, R.; SWARTZ, B. Correction of implant malalignment by segmental osteotomy: a case report. **Int J Oral Maxillofac Implants**, Lombard, v. 8, p. 459-463, 1993.
14. WARDEN, P. J.; SCUBA, J. R. Surgical repositioning of a malposed, unserviceable implant: case report. **J Oral Maxillofac Surg**, Philadelphia, v. 58, p. 433-435, 2000.

---

### Endereço para correspondência

Belmiro Cavalcanti do Egito Vasconcelos  
Luiz Carlos Ferreira da Silva  
Faculdade de Odontologia de Pernambuco  
Departamento de Cirurgia Buco-Maxilo-Facial  
Avenida General Newton Cavalcanti n. 1650  
Camaragibe (PE) CEP 54753-220  
E-mail: belmiroc@terra.com.br / lcsilva@infonet.com.br