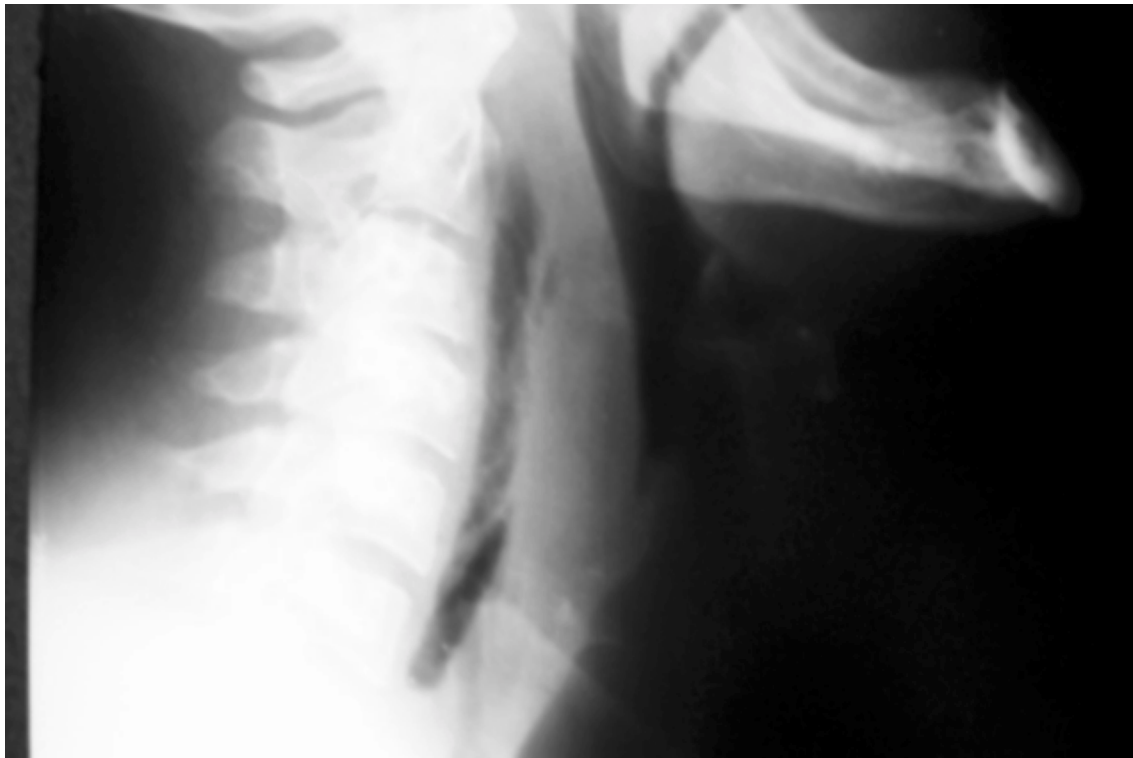


## MEDIASTINITE APÓS DEGLUTIÇÃO DE ESPINHA DE PEIXE



Paciente de 41 anos, após deglutição de espinha de peixe, apresentou dor cervical. A radiografia cervical em projeção lateral revelou ar em espaço retro-faríngeo. Paciente evoluiu com mediastinite e choque séptico, sendo submetido a tratamento cirúrgico com desbridamento e limpeza mediastinal. Recebeu imipenem e vancomicina, com boa evolução. Endoscopia digestiva alta, realizada à apresentação do paciente, não conseguiu identificar local de perfuração esofágica, como pode ocorrer.

**MARCELO PARK**

**ANDRÉ CARLOS KAJDACSZY-BALLA AMARAL**

**GUSTAVO FAISSOL JANOT DE MATOS**

UTI de Clínica Médica e Choque - Disciplina de Emergências Clínicas do Hospital das  
Clínicas da Faculdade de Medicina da Universidade de São Paulo