

Plastia tricúspide utilizando anuloplastia baseada na proporção entre os segmentos do anel da valva tricúspide normal

Tricuspid valve repair using the proportion between segments of normal tricuspid annulus as a parameter for annuloplasty

Fernando ANTONIALI¹, Domingo Marcolino BRAILE², Glória Maria Braga POTÉRIO³, Gustavo Calado de Aguiar RIBEIRO⁴, Cledicyon Eloy da COSTA¹, Maurício Marson LOPES⁵

RBCCV 44205-920

Resumo

Objetivo: Determinar a proporção existente entre os segmentos do anel da valva tricúspide (VT) normal e aplicá-la na realização da anuloplastia tricúspide “*in vitro*” e “*in vivo*”.

Métodos: Imagens digitais do anel tricúspideo de 30 corações de cadáveres humanos, sem formolização e sem insuficiência tricúspide (IT), foram analisadas e a proporção entre os segmentos ântero-posterior e septal foi determinada. Esta proporção foi utilizada na anuloplastia da VT com anel maleável de pericárdio bovino (PB), em 15 corações de cadáveres com IT e dilatação do anel valvar. A mesma proporção e técnica foi utilizada na realização de anuloplastia tricúspide, em 11 pacientes com IT funcional,

entre os quais, sete possuíam IT importante e quatro, moderada; cinco apresentavam insuficiência cardíaca (IC) classe IV (NYHA) e seis, classe III.

Resultados: Nas valvas continentares de cadáveres, a razão média entre o segmento ântero-posterior e septal foi $2,43 \pm 0,212$. O tamanho médio dos anéis maleáveis PB utilizados “*in vitro*” foi $71,5 \pm 5,2$ mm e mediana 70mm. Todas as valvas ficaram continentares após a anuloplastia tricúspide “*in vitro*”. O tamanho médio do anel maleável PB utilizado “*in vivo*” foi $73,4 \pm 6,5$ mm e mediana 72mm. Ocorreu um (9,1%) óbito. Na avaliação com 6 meses de pós-operatório, sete pacientes não possuíam IT e três possuíam IT leve; seis pacientes apresentavam IC classe I, três, classe II e um, classe III.

1. Membro especialista da Sociedade Brasileira de Cirurgia Cardiovascular; Cirurgião cardíaco na equipe da Clínica Cardio Cirúrgica Campinas.
2. Livre docente FAMERP e UNICAMP; Diretor de Pós-Graduação da FAMERP; Editor da Revista Brasileira de Cirurgia Cardiovascular.
3. Livre docente da UNICAMP; Chefe do Departamento de Anestesiologia da FCM UNICAMP.
4. Membro titular da Sociedade Brasileira de Cirurgia Cardiovascular; Cirurgião cardíaco na equipe da Clínica Cardio Cirúrgica Campinas.
5. Membro Especialista da Sociedade Brasileira de Cardiologia; Cardiologista na equipe da Clínica Cardio Cirúrgica Campinas.

Trabalho realizado na Faculdade de Ciências Médicas da Universidade de Campinas – UNICAMP/ Clínica Cardio Cirúrgica Campinas, Campinas, SP.

Endereço para correspondência:

Fernando Antoniali

Rua José Lins do Rego, 665 casa 34 Pq. Taquaral.

Campinas - SP CEP: 13087-080.

Fone: (19) 3241-3659 / 9790-5667 Fax: (19) 3232-3856.

E-mail: ferantoniali@uol.com.br

Artigo recebido em 3 de março de 2007

Artigo aprovado em 14 de setembro de 2007

Conclusão: O uso da proporção de 2,43:1 entre os segmentos ântero-posterior e septal, como um parâmetro na anuloplastia da VT, utilizando anel maleável de pericárdio bovino, demonstrou resultados iniciais favoráveis.

Descritores: Coração, anatomia & histologia. Valva tricúspide. Doenças das valvas cardíacas. Procedimentos cirúrgicos cardíacos.

Abstract

Objective: To determine the proportion between the segments of the normal human tricuspid valve (TV) annulus and its use as a parameter for ring annuloplasty “*in vitro*” and “*in vivo*”.

Methods: Digital images of the tricuspid ring of 30 human cadaveric hearts, without fixation and without tricuspid regurgitation (TR), were analyzed and the proportion between the antero-posterior and septal segments was determined. This proportion was used for TV annuloplasty with bovine pericardium (BP) malleable rings on 15 hearts from adult cadavers with TR and ring dilatation. The same

proportion and technique were used for TV repair on 11 patients with functional TR. Preoperatively, seven patients had severe and four moderate TR; five patients were class IV and six class III (NYHA).

Results: The mean ratio between the antero-posterior and septal segments was 2.43 ± 0.212 in the 30 hearts without TR. The mean size of the BP malleable ring used for “*in vitro*” surgical procedure was 71.5 ± 5.2 mm, median 70 mm, and there was no TR after that in all 15 hearts. The mean size of the orthesis used on the patients was 73.4 ± 6.5 mm, median 72 mm. There was one hospital death. Six months after surgery, seven patients had no TR and three had mild TR; six patients were in NYHA class I, three in class II and one in class III.

Conclusion: The use of the proportion 2.43:1 between the antero-posterior and septal segments as a parameter in tricuspid valve annuloplasty with a bovine pericardium malleable ring leads to satisfactory results.

Descriptors: Heart, anatomy & histology. Tricuspid valve. Heart valve diseases. Cardiac surgical procedures.

INTRODUÇÃO

Embora as recomendações para o tratamento da insuficiência tricúspide funcional tenham se tornado mais enfáticas [1,2], poucos trabalhos recentemente foram publicados sobre o assunto. King et al. [3], há mais de 20 anos, demonstraram que a correção tardia da insuficiência tricúspide está relacionada a elevados índices de morbimortalidade.

Em 2005, Dreyfus et al. [4] relataram, inclusive, que o tratamento do anel tricúspide dilatado, independentemente do grau de insuficiência tricúspide, implica em melhor evolução da classe funcional dos pacientes no pós-operatório tardio.

As principais técnicas cirúrgicas para correção desta valvopatia incluem a bicuspidização defendida por Kay et al. [5], a redução do segmento ântero-posterior sem órteses demonstrada por De Vega [6] e a anuloplastia com utilização de órteses, chamadas de anéis, que podem ser rígidas [7], semi-rígidas [8] e maleáveis [9].

Além disso, há divergências sobre qual a melhor técnica a ser realizada, com autores defendendo desde o uso de órteses com formato tridimensional [10] a outros que preconizam a bicuspidização da valva tricúspide como um procedimento de baixo custo e eficácia comprovada [11].

McCarthy et al. [12], estudando cerca de 800 pacientes submetidos a plastia tricúspide, demonstraram que o uso de órteses para moldar o anel tricúspide implica em menor taxa de regurgitação residual e maior durabilidade. No entanto, mesmo neste grande estudo, os autores não

esclarecem qual a melhor maneira de medir a valva tricúspide, a fim de escolher o tamanho da órtese a ser utilizada na plastia.

Recentemente, dois trabalhos sobre a anatomia da valva tricúspide foram publicados em nosso meio e relatam as proporções entre os segmentos do anel tricúspide normal [13,14]. Ambos sugerem utilizar estas medidas como parâmetros para a anuloplastia da valva tricúspide.

Neste sentido, este estudo visa avaliar os resultados da anuloplastia tricúspide “*in vitro*” e “*in vivo*”, utilizando como parâmetro de medida a proporção encontrada entre os segmentos ântero-posterior e septal do anel tricúspide normal.

MÉTODOS

Trata-se de um estudo dividido em três etapas:

- determinação da proporção entre os segmentos ântero-posterior e septal do anel tricúspide normal;
- aplicação desta proporção em anuloplastias da valva tricúspide com procedimentos “*in vitro*”;
- aplicação desta proporção para anuloplastias em pacientes com insuficiência tricúspide funcional.

Método para determinação da proporção entre os segmentos ântero-posterior e septal do anel tricúspide normal

Esta determinação ocorreu por meio de um estudo descritivo com 30 corações de cadáveres adultos, não formolizados e que preencheram os critérios de inclusão:

- Período máximo de 6 horas *post-mortem*;
- Ausência de lesões congênicas ou adquiridas;
- Valvas tricúspides sem deformidades em suas cúspides, cordoalhas e músculos papilares;
- Valvas tricúspides continentes.

A continência valvar tricuspídea foi confirmada por injeção de água sob pressão no interior do ventrículo direito, estando a valva pulmonar fechada. Foram realizadas fotos digitais da valva tricúspide com o anel valvar íntegro. A análise computadorizada das imagens digitais foi efetuada utilizando o programa *UTHSCSA Image Toll for Windows* versão 1.28.

As comissuras ântero-septal e pósteroseptal foram marcadas com tinta resistente à água, conforme padronização de Silver et al. [15]. Com estas marcações e o programa de computador foram realizadas as mensurações dos segmentos ântero-posterior e septal. Cada medida computadorizada foi realizada por cinco vezes e, após excluir o maior e o menor valor, foram calculados os tamanhos médios de cada segmento para cada coração. Com estes valores médios, calculou-se a proporção entre os segmentos.

Esta metodologia está mais detalhada em estudo recentemente publicado pelo mesmo grupo de pesquisadores [14].

Método para realização e avaliação do procedimento de anuloplastia tricúspide “in vitro”

Esta etapa do estudo foi realizada com 15 corações de cadáveres adultos, não formolizados e que preencheram os mesmos critérios de inclusão anteriores, mas possuíam valvas tricúspides incontinentes e com anel dilatado.

As marcações das comissuras ântero-septal e pósteroseptal também seguiram a padronização conforme Silver et al. [15]. A medida do segmento septal foi feita de forma manual e com régua milimetrada. Utilizando a proporção, previamente calculada entre os segmentos ântero-posterior e septal, confeccionaram-se as órteses para a anuloplastia.

Estas órteses foram feitas com anéis maleáveis de pericárdio bovino, produzidos pela empresa Braile-Biomédica, com a extensão padronizada em 90mm. A secção da órtese foi realizada no tamanho adequado para cada valva insuficiente após determinar este valor, multiplicando-se o tamanho do segmento septal por 2,43. As órteses foram fixadas no segmento ântero-posterior do anel tricuspídeo dilatado, reduzindo-o de forma proporcional ao segmento septal. A fixação foi feita com fios de poliéster e pontos em U separados.

Após a realização da anuloplastia, foi feita nova avaliação da continência da valva tricúspide, seguindo o mesmo método padronizado e utilizado na primeira etapa deste estudo.

Aspectos éticos do estudo com órgãos de cadáveres

As duas primeiras etapas do trabalho foram desenvolvidas junto ao Serviço de Verificação de Óbitos

(S.V.O.) e autorizadas junto ao comitê de ética e órgão responsável - SETEC Serviços Técnicos Gerais da Prefeitura Municipal de Campinas.

Método para realização da anuloplastia tricúspide em pacientes com insuficiência tricúspide funcional

Casuística

No período de maio de 2005 a junho de 2006, 11 pacientes com insuficiência tricúspide funcional, classificadas como moderadas ou mais pelo ecocardiograma pré-operatório, foram submetidos a anuloplastia tricúspide utilizando anéis maleáveis de pericárdio bovino preservados em glutaraldeído. Estes pacientes possuíam outras cardiopatias cirúrgicas, mas não tinham intervenções prévias na valva tricúspide.

As características pré-operatórias dos pacientes estão representadas na Tabela 1.

Tabela 1. Características pré-operatórias dos 11 pacientes.

Características pré-operatórias	N (%)
Sexo feminino	9 (81,8)
Idade média (anos)	52,7 ± 10,9 [45-82]
Classe funcional (NYHA)	
III	6 (54,5)
IV	5 (45,5)
Insuficiência tricúspide	
Moderada	4 (36,4)
Importante	7 (63,6)
Fibrilação atrial	8 (72,7)
Hipertensão pulmonar	9 (81,8)
Reoperação	5 (45,5)

NYHA: New York Heart Association

Técnica cirúrgica

Todos os procedimentos cirúrgicos foram realizados pela equipe da Clínica Cardio Cirúrgica de Campinas, seguindo o mesmo padrão: circulação extracorpórea (CEC) com bomba centrífuga, oxigenador de membrana, canulação bicaval e cardioplegia sanguínea intermitente anterógrada e retrógrada. Após a instalação da CEC, o átrio direito era aberto e a valva tricúspide analisada, sendo excluídos os casos que possuísem alterações degenerativas dos folhetos valvares. Primeiramente, eram realizados os outros procedimentos necessários, como revascularização miocárdica, MAZE, trocas de valvas mitral e aórtica, sendo a plastia tricúspide o último procedimento a ser realizado. Na Tabela 2, estão representados os outros procedimentos concomitantes à anuloplastia tricúspide.

Tabela 2. Procedimentos concomitantes à anuloplastia tricúspídea

Procedimentos concomitantes	N (%)
Plastia mitral	3 (27,3)
Troca valva mitral	8 (72,7)
Troca valva aórtica	2 (18,2)
Revascularização miocárdica	2 (18,2)
Procedimento de MAZE	5 (45,5)
Outros	1 (9,1)

NYHA: New York Heart Association

Para realização da anuloplastia tricúspídea, localizavam-se as comissuras ântero-septal e pósterio-septal, seguindo a padronização de Silver et al. [15] e media-se o segmento septal com fragmento de fio cirúrgico e régua milimetrada. Da mesma forma que foi realizada a etapa do procedimento “in vitro”, seccionava-se o anel maleável no tamanho adequado, utilizando a proporção estudada e o tamanho do segmento septal. Com pontos em U separados e de fio poliéster, fixava-se a órtese ao segmento ântero-posterior do anel, reduzindo-o, proporcionalmente, ao segmento septal. O teste da valva tricúspide era feito com infusão de soro fisiológico no ventrículo direito através do próprio orifício valvar, mantendo-se o tronco pulmonar comprimido e com a utilização de seringa de 60ml conectada a tubo de PVC flexível (1/4 de plegada).

Avaliação pós-operatória

O seguimento dos pacientes foi feito de forma concomitante aos cardiologistas e com seis meses de pós-operatório, todos realizaram ecocardiograma transtorácico e avaliação clínica quanto à classificação funcional da *New York Heart Association* (NYHA).

Comitê de ética e consentimento informado

A realização deste estudo foi autorizada pelos comitês de ética dos hospitais de atuação da equipe e os pacientes assinaram consentimento informado.

Análise estatística

Para análise estatística, a insuficiência tricúspide foi graduada em cruzes, sendo leve igual a 1+, moderada 2+ e importante 3+. Para comparação entre o pré e pós-operatório, admitiu-se valores médios fracionados, tanto para a insuficiência tricúspide como para a classe funcional.

As variáveis contínuas foram expressas pelas médias, desvios padrão e medianas. Para análise descritiva das variáveis categóricas, foram calculadas as frequências absolutas (n) e relativas (%). As comparações entre pré e pós-operatório foram feitas com o Teste t de Student. O erro alfa admitido foi de 5%.

RESULTADOS

Proporção entre os segmentos ântero-posterior e septal do anel tricúspídeo normal

Os valores médios do segmento septal foi $30,6 \pm 3,7$ mm (mediana 31,3) e do ântero-posterior foi $74 \pm 9,4$ mm (mediana 72,1). A razão média entre o segmento ântero-posterior e o septal foi $2,43 \pm 0,212$ (mediana 2,44).

A proporção entre o segmento ântero-posterior e o segmento septal, do anel da valva tricúspide normal em humanos, foi considerada igual a 2,43:1.

Resultados da anuloplastia “in vitro”

O tamanho médio do anel maleável de pericárdio bovino utilizado “in vitro” foi $71,5 \pm 5,2$ mm (mediana 70). O número médio de pontos em U utilizados para a fixação da órtese foi $10,13 \pm 1,05$ (mediana 10).

Todas as valvas ficaram continentes após a anuloplastia tricúspídea “in vitro”.

Resultados relacionados ao tratamento cirúrgico da insuficiência tricúspide funcional

Dados técnicos

O tamanho médio do anel maleável de pericárdio bovino utilizado nos 11 pacientes submetidos a anuloplastia tricúspídea foi $73,4 \pm 6,5$ mm (mediana 72). O número médio de pontos em U utilizados para a fixação da órtese foi $10,9 \pm 1,11$ (mediana 11).

Mortalidade e morbidade

Houve um (9,1%) óbito no primeiro dia de pós-operatório relacionado a SIRS e falência hepática. Este paciente estava em classe funcional IV (NYHA), possuía hepatite C, hipertensão pulmonar, fibrilação atrial e duas cirurgias cardíacas prévias para plastia mitral e troca por prótese biológica.

Houve outro caso de SIRS, que evoluiu com insuficiências renal e respiratórias agudas, que foram revertidas e dois casos de choque cardiogênicos revertidos com utilização de BIA. Houve dois casos de infecção incisional profunda resolvidas. Não ocorreram casos com necessidade de marca-passo.

Seguimento pós-operatório

Na avaliação clínica com 6 meses de pós-operatório, dos pacientes que estavam em classe IV (NYHA) no pré-operatório, havia um caso em classe III, dois estavam em classe II e um em classe I. Entre os pacientes em classe III no pré-operatório, apenas um evoluiu para classe II e os outros para classe I (Figura 1). Houve diferença estatística entre a classe funcional dos pacientes no pré ($3,4 \pm 0,52$) e pós-operatório ($1,5 \pm 0,71$), $p < 0,001$. Exceto pelo óbito hospitalar, não ocorreram outros falecimentos.

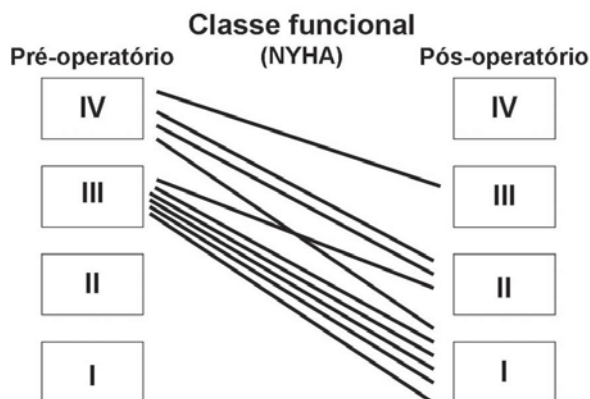


Fig. 1 - Evolução da classe funcional após a cirurgia. NYHA: New York Heart Association

Avaliação ecocardiográfica

A avaliação ecocardiográfica no pós-operatório antes da alta hospitalar demonstrou oito pacientes sem insuficiência tricúspide e dois com insuficiência leve. Na avaliação realizada com 6 meses de pós-operatório, houve um paciente que passou a apresentar insuficiência leve, totalizando três, e os outros sete pacientes mantiveram-se sem alterações (Figura 2). Houve diferença estatística entre a insuficiência tricúspide, graduada em cruzes, no pré $2,6 \pm 0,52$ e pós-operatório $0,3 \pm 0,48$ ($p < 0,001$).

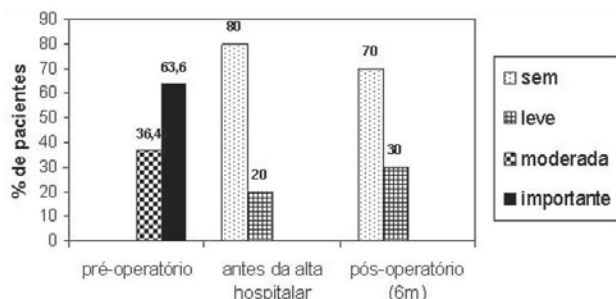


Fig. 2 - Avaliações ecocardiográficas da insuficiência tricúspide

DISCUSSÃO

A causa mais freqüente de insuficiência tricúspide é a insuficiência tricúspide funcional [16,17], decorrente da dilatação do anel valvar e freqüentemente relacionada a doenças valvares envolvendo a valva mitral e/ou a valva aórtica. A correção das valvopatias à esquerda, sem concomitante resolução da insuficiência tricúspide através de abordagem cirúrgica desta valva, tem-se mostrado uma

conduta que ocasiona maior morbi-mortalidade tardia. Isto ocorre em função da progressão da disfunção ventricular direita e elevados índices de reoperação [3].

Outro aspecto importante é que o diagnóstico ecocardiográfico da insuficiência tricúspide funcional nem sempre é feito corretamente nos exames pré-operatórios e a não correção desta valvopatia implica em progressão da incontinência valvar e piora da capacidade funcional dos pacientes [18]. Dreyfus et al. [4] demonstraram que a realização de anuloplastias em anéis tricuspídeos dilatados, independente do grau de insuficiência tricúspide, melhora a classe funcional no pós-operatório tardio. Neste trabalho, os autores consideraram como indicação para a anuloplastia, o diâmetro do anel tricúspideo ser igual ou superior a 70mm - medida feita de forma linear entre as comissuras ântero-septal e ântero-posterior - e compararam um grupo com correção apenas da valvopatia mitral e outro com tratamento concomitante das valvas mitral e tricúspide. Após um seguimento médio de cinco anos, houve diferença estatística entre os grupos quanto ao grau de insuficiência tricúspide e à classe funcional (NYHA).

Neste sentido, o tratamento da insuficiência tricúspide funcional se impõe como conduta obrigatória quando há indicação [19] e como, nestes casos, a troca da valva tricúspide é uma conduta de exceção, faz-se necessária maior atenção dos cirurgiões cardiovasculares em relação às técnicas para plastia valvar. Embora ainda seja aceita a técnica de bicuspidação [5,11], há uma tendência na literatura em confirmar a redução do segmento ântero-posterior, com ou sem utilização de órteses, como a técnica de melhor resultado. A proporção de redução do anel tricúspideo deve ser baseada em estudos anatômicos de valvas normais, mas, tanto o estudo clássico de Silver et al. [15], como em nosso meio, o trabalho de Jatene et al. [20], foram realizados com corações formolizados, o que altera a relação correta entre os segmentos do anel tricúspideo [21]. Infelizmente, são poucos os trabalhos científicos que estudaram a valva tricúspide sem os efeitos da formolização e que possam informar qual deveria ser a adequada proporção de redução do segmento ântero-posterior.

Recentemente, dois trabalhos foram publicados nesta revista e estudaram corações sem formolização [13,14]. Buscando um estágio que mais se aproximasse da condição fisiológica, as medidas, no estudo desenvolvido pelo nosso grupo, foram realizadas em corações com distensão do VD e valva tricúspide continente [14]. A proporção encontrada entre o segmento ântero-posterior e o segmento septal, em corações com valva tricúspide normal, foi de 2,43:1.

A preocupação com a aplicação prática destas medidas e proporções entre os segmentos do anel valvar tricúspideo foi a maior motivação desta linha de pesquisa em nosso grupo. Desta maneira, a primeira etapa deste estudo atual foi realizada com parte dos dados encontrados no estudo

anterior [14], definindo como 2,43:1 a proporção para ser utilizada na anuloplastia tricuspídea.

Na segunda etapa deste estudo, a anuloplastia foi aplicada em 15 corações de cadáveres humanos que apresentavam valva tricúspide com dilatação do anel e incontinentes. Como todas as valvas se tornaram continentes, ao se reduzir o segmento ântero-posterior na proporção de 2,43:1 em relação ao segmento septal, pode-se afirmar que a principal causa de insuficiência nestas valvas era a dilatação do anel tricuspídeo. Desta forma, foi reproduzida em um procedimento "in vitro" uma técnica de anuloplastia possível para a insuficiência tricúspide funcional.

A escolha do anel maleável de pericárdio bovino como órtese a ser utilizada está relacionada à sua praticidade e à prévia utilização, em nosso meio, em valvoplastias mitrais [22]. A confecção prévia de anéis com extensão de 90mm permitiram, após ser realizada a medida do segmento septal, multiplicar o valor encontrado por 2,43 e seccionar o anel no tamanho adequado para ser utilizado.

Cabe ressaltar, neste momento, duas precauções tomadas nas realizações das anuloplastias. A primeira está relacionada à localização precisa das comissuras ântero-septal e pósteroseptal, a fim de realizar a correta medida do segmento septal. Silver et al. [15] demonstraram as características mais encontradas nestas comissuras e, neste estudo, foram seguidas estas recomendações. O segundo cuidado deve ser tomado com os pontos em U que, para reduzirem o anel valvar, devem ser mais extensos e próximos no tecido nativo e, mais estreitos e afastados na órtese utilizada.

A terceira etapa deste estudo foi realizada com a aplicação da proporção de 2,43:1 entre os segmentos ântero-posterior e septal na anuloplastia tricuspídea em 11 pacientes. Todos os pacientes possuíam insuficiência tricúspide funcional associada a outras cardiopatias cirúrgicas, todos estavam em classe funcional III ou IV (NYHA) e 45,5% dos casos eram reoperações. Esta casuística de alto risco cirúrgico é semelhante a outros estudos sobre anuloplastia tricuspídea e todos demonstram índices elevados de morbi-mortalidade [3,10-12,19,23,24].

Apesar da pequena amostra de pacientes estudada, houve redução significativa da insuficiência tricúspide e da classe funcional (NYHA). Sem dúvida, a melhora da classe funcional não está relacionada somente ao tratamento da insuficiência tricúspide e sim ao tratamento cirúrgico completo. Deve-se observar que, em todos os procedimentos, houve tratamento concomitante da valva mitral, intimamente relacionada a melhora da classe funcional. O pequeno tempo de seguimento e o número reduzido de pacientes não permitem maiores conclusões neste estudo, mas decidiu-se apresentar estes dados como resultados iniciais. Estudos futuros permitirão avaliar a

durabilidade desta técnica e os fatores que podem influenciar resultados tardios.

Embora outros estudos maiores demonstrem bons resultados na anuloplastia da valva tricúspide - seja sem utilização de órteses, como na técnica de De Vega e suas variações [6,25], ou com órteses rígidas e maleáveis [7-9] - todos relatam possuírem medidores específicos para cada técnica e poucos mencionam qual a proporção de redução do anel. A proporção estudada e aplicada neste trabalho também pode ser útil para outras técnicas que visem reduzir o segmento ântero-posterior do anel valvar tricuspídeo. Sem dúvida, não há mais espaço para avaliar a anuloplastia da valva tricúspide com duas polpas digitais ou com medidores da valva mitral.

CONCLUSÃO

Concluindo, o uso da proporção de 2,43:1 entre os segmentos ântero-posterior e septal, como um parâmetro na anuloplastia da valva tricúspide utilizando anel maleável de pericárdio bovino, demonstrou resultados iniciais favoráveis.

REFERÊNCIAS

1. Revuelta, JM. The forgotten funcional tricuspid insufficiency: is valve repair necessary? In My Opion. CTSNet 2003 Jun [acesso em 16 de junho de 2003]; Disponível em: URL: <http://www.ctsnet.org/sections/innovation/valvetechnology/articles/article-9.html>.
2. Frater R. Tricuspid insufficiency. *J Thorac Cardiovasc Surg.* 2001;122(3):427-9.
3. King RM, Schaff HV, Danielson GK, Gersh BJ, Orzulak TA, Piehler JM, et al. Surgery for tricuspid regurgitation late after mitral valve replacement. *Circulation.* 1984;70(3 Pt 2):I193-7.
4. Dreyfus GD, Corbi PJ, Chan KM, Bahrami T. Secondary tricuspid regurgitation or dilatation: which should be the criteria for surgical repair? *Ann Thorac Surg.* 2005;79(1):127-32.
5. Kay JH, Maselli-Campagna G, Tsuji KK. Surgical treatment of tricuspid insufficiency. *Ann Surg.* 1965;162(1):53-8.
6. De Vega NG. La anuloplastia selectiva, regulable y permanente. *Rev Esp Cardiol.* 1972;6:555-7.
7. Carpentier A, Deloche A, Dauptain J, Soyler R, Blondeau P, Piwnica A, et al. A new reconstructive operation for correction of mitral and tricuspid insufficiency. *J Thorac Cardiovasc Surg.* 1971;61(1):1-13.

8. Duran CG, Ubago JL. Clinical and hemodynamic performance of a totally flexible prosthetic ring for atrioventricular valve reconstruction. *Ann Thorac Surg.* 1976;22(5):458-63.
9. McCarthy JF, Cosgrove DM 3rd. Tricuspid valve repair with the Cosgrove-Edwards Annuloplasty System. *Ann Thorac Surg.* 1997;64(1):267-8.
10. Filsoofi F, Salzberg SP, Coutu M, Adams DH. A three-dimensional ring annuloplasty for the treatment of tricuspid regurgitation. *Ann Thorac Surg.* 2006;81(6):2273-7.
11. Ghanta RK, Chen R, Narayanasamy N, McGurk S, Lipsitz S, Chen FY, et al. Suture bicuspidization of the tricuspid valve versus ring annuloplasty for repair of functional tricuspid regurgitation: midterm results of 237 consecutive patients. *J Thorac Cardiovasc Surg.* 2007;133(1):117-26.
12. McCarthy PM, Bhudia SK, Rajeswaran J, Hoercher KJ, Lytle BW, Cosgrove DM, et al. Tricuspid valve repair: durability and risk factors for failure. *J Thorac Cardiovasc Surg.* 2004;127(3):674-85.
13. Andrade NMM, Tinois E, Vieira RW, Braile DM, Petrucci Jr O, Oliveira PPM, et al. Coeficientes de proporcionalidade nas valvas atrioventriculares: estudo anatômico dos segmentos valvares em indivíduos normais. *Rev Bras Cir Cardiovasc.* 2005;20(3):255-60.
14. Antoniali F, Braile DM, Poterio GMB, Costa CE, Lopes MM, Ribeiro GCA, et al. Proporção entre os segmentos do anel da valva tricúspide normal: um parâmetro para realização da anuloplastia valvar. *Rev Bras Cir Cardiovasc.* 2006; 21(3):262-71.
15. Silver MD, Lam JH, Ranganathan N, Wigle ED. Morphology of the human tricuspid valve. *Circulation.* 1971;43(3):333-48.
16. Waller BF, Howard J, Fess S. Pathology of tricuspid valve stenosis and pure tricuspid regurgitation: Part III. *Clin Cardiol.* 1995;18(4):225-30.
17. Tei C, Pilgrim JP, Shah PM, Ormiston JA, Wong M. The tricuspid valve annulus: study of size and motion in normal subjects and in patients with tricuspid regurgitation. *Circulation.* 1982;66(3):665-71.
18. Groves PH, Lewis NP, Ikram S, Maire R, Hall RJ. Reduced exercise capacity in patients with tricuspid regurgitation after successful mitral valve replacement for rheumatic mitral valve disease. *Br Heart J.* 1991;66(4):295-301.
19. Fukuda S, Song JM, Gillinov AM, McCarthy PM, Daimon M, Kongsarepong V, et al. Tricuspid valve tethering predicts residual tricuspid regurgitation after tricuspid annuloplasty. *Circulation.* 2005; 111(8):975-9.
20. Jatene FB, Koike MK, Monteiro R, Veronezi SC, Magalhães MHG, Jatene AD. Avaliação anatômica da valva tricúspide. *Rev Bras Cir Cardiovasc.* 1992;7(1):22-7.
21. Eckner FA, Brown BW, Overll E, Glagov S. Alteration of the gross dimensions of the heart and its structures by formalin fixation. A quantitative study. *Virchows Arch A Pathol Pathol Anat.* 1969;346(4):318-29.
22. Braile DM, Ardito RV, Pinto GH, Santos JLV, Zaiantchick M, Souza DRS, et al. Plástica mitral. *Rev Bras Cir Cardiovasc.* 1990;2(2):86-98.
23. Kuwaki K, Morishita K, Tsukamoto M, Abe T. Tricuspid valve surgery for functional tricuspid valve regurgitation associated with left-sided valvular disease. *Eur J Cardiothorac Surg.* 2001;20(3):577-82.
24. Matsunaga A, Duran CM. Progression of tricuspid regurgitation after repaired functional ischemic mitral regurgitation. *Circulation.* 2005;112(9 Suppl):I453-7.
25. Yiwu L, Yingchun C, Jianqun Z, Bin Y, Ping B. Exact quantitative selective annuloplasty of the tricuspid valve. *J Thorac Cardiovasc Surg.* 2001;122(3):611-4.