

Correção endovascular de dissecação de aorta ascendente

Endovascular repair of ascending aortic dissection

José Carlos Dorsa Vieira Pontes¹, Amaury Mont'Serrat Ávila Souza Dias², João Jackson Duarte³, Ricardo Adala Benfatti³, Neimar Gardenal⁴

DOI: 10.5935/1678-9741.20130018

RBCCV 44205-1451

Resumo

Paciente de 84 anos com dissecação de aorta torácica tipo A de Stanford comprometendo todo o arco aórtico e aorta descendente. Proposto e aceito o tratamento endovascular em função da gravidade do quadro clínico. Procedeu-se à dissecação das artérias femorais comum bilateralmente. A aortografia confirmou a exclusão da falsa luz e a patência dos óstios coronarianos.

Descritores: Aneurisma dissecante. Procedimentos endovasculares. Stents.

Abstract

Woman, 84 years-old, with Stanford type A thoracic aortic dissection committing aortic arch and descending aorta. Proposed and accepted endovascular treatment according to the severity of the clinical picture. Common femoral artery dissection bilaterally was done. Aortography confirmed the exclusion of the false lumen and patency of the coronary ostia.

Descriptors: Aneurysm, dissecting. Endovascular procedures. Stents.

INTRODUÇÃO

É consenso que o tratamento das dissecações tipo A é cirúrgico e imediato, uma vez que o mesmo impede o óbito decorrente de complicações como tamponamento, rotura, infarto, insuficiência aórtica aguda e complicações neurológicas centrais [1]. Porém, o tratamento cirúrgico convencional apresenta complicações decorrentes do próprio trauma cirúrgico, da exposição do paciente à circulação extracorpórea, da complexidade da lesão aórtica com comprometimento de vasos à distância, da existência das complicações relacionadas à evolução natural da doença, sendo a mortalidade operatória de 10% a 30% [2]. Não obstante a isso, a coexistência de doenças sistêmicas graves, como enfisema, diabetes, insuficiência

renal e idade avançada, faz com que o tratamento cirúrgico convencional apresente elevado risco de letalidade.

O tratamento endovascular é amplamente empregado para tratamento de doenças da aorta torácica. Na literatura são descritos casos isolados de abordagem endovascular de lesões de aorta ascendente. O presente artigo reporta a correção endovascular de uma paciente com dissecação de aorta ascendente.

APRESENTAÇÃO DO CASO CLÍNICO

Paciente de 84 anos, procedente de Mato Grosso do Sul, com dor torácica e dispneia, atendida no pronto socorro de um hospital de Campo Grande, MS, em outubro de 2011, ocasião em que foi internada com os seguintes

1. Doutorado, Diretor Geral do Núcleo do Hospital Universitário – Universidade Federal do Mato Grosso do Sul-UFMS, Campo Grande, MS, Brasil.
2. Especialista em Cirurgia Cardiovascular, Campo Grande, MS, Brasil.
3. Mestre em Cirurgia Cardiovascular, Campo Grande, MS, Brasil.
4. Mestre em Cirurgia Cardiovascular, Cirurgião Cardiovascular, Campo Grande, MS, Brasil.

Endereço para correspondência:
José Carlos Dorsa Vieira Pontes
Hospital Universitário-UFMS
Av. Senador Filinto Muller, 355 – Vila Ipiranga
Campo Grande, MS, Brasil – CEP: 79080-190
E-mail: carlosdorsa@uol.com.br

Artigo recebido em 20 de junho de 2012
Artigo aprovado em 27 de agosto de 2012

Abreviatuaras, acrônimos e siglas

ASD	Angiografia por subtração digital
UTI	Unidade de terapia intensiva

diagnósticos: doença pulmonar obstrutiva crônica, diabetes mellitus, insuficiência cardíaca congestiva descompensada, pneumonia e insuficiência renal crônica.

À radiografia de tórax foi observado alargamento de mediastino. O ecocardiograma realizado à beira de leito demonstrou miocardiopatia dilatada (fração de ejeção de 0,4) além de imagem característica de dissecção de aorta ascendente.

Procedeu-se à investigação com angiotomografia coronária, a qual evidenciou dissecção de aorta torácica tipo A de Stanford comprometendo todo o arco aórtico e aorta descendente, porém sem comprometimento dos ramos supra-aórticos, e o início da dissecção a 1 cm do óstio coronariano direito (Figura 1). Não foram observados pontos de reentrada.

Em função da gravidade do quadro clínico da paciente, o tratamento cirúrgico convencional mostrava-se não factível, em decorrência das comorbidades e do elevado risco de morte (EuroSCORE 83%). Foi proposto, portanto,

o tratamento endovascular após o esclarecimento e consentimento da paciente e dos seus familiares.

Foi solicitada confecção de endoprótese aórtica com diâmetro de 40 mm, com 8 cm de extensão de área recoberta e 2 cm de área não recoberta em sua porção caudal (*free flow*), o que permite aumento da área de ancoragem, sendo que a área não recoberta iria se fixar no arco aórtico, sem risco de oclusão de seus ramos. Procedeu-se, sob anestesia geral em ambiente de hemodinâmica, à dissecção das artérias femorais comum bilateralmente. Em se tratando de procedimento de exceção e de alto risco, a artéria femoral contralateral foi dissecada preventivamente, em caso de necessidade de instalação de circulação extracorpórea de forma emergencial.

A artéria femoral esquerda foi cateterizada para inserção de cateter de aortografia e localização dos óstios coronarianos. A artéria femoral direita foi dissecada e exposta, inserindo-se fio-guia com sua extremidade ultrapassando a valva

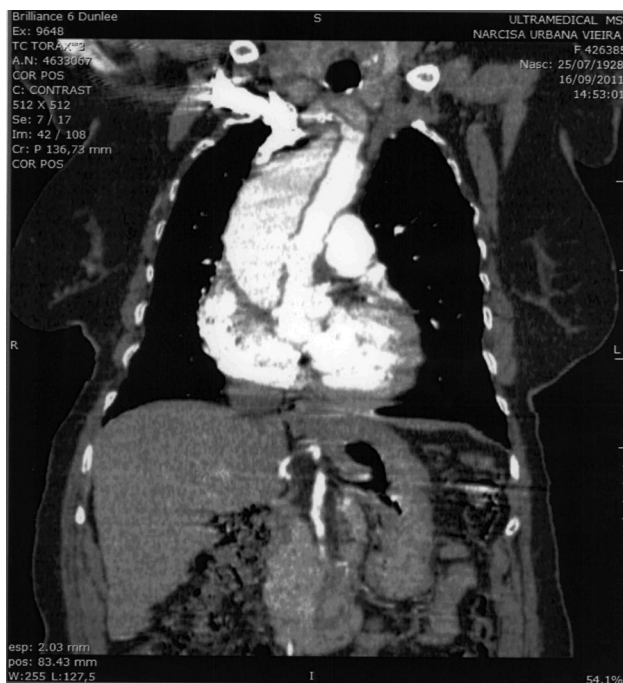


Fig 1 – Dissecção de aorta torácica tipo A de Stanford comprometendo todo o arco aórtico e aorta descendente

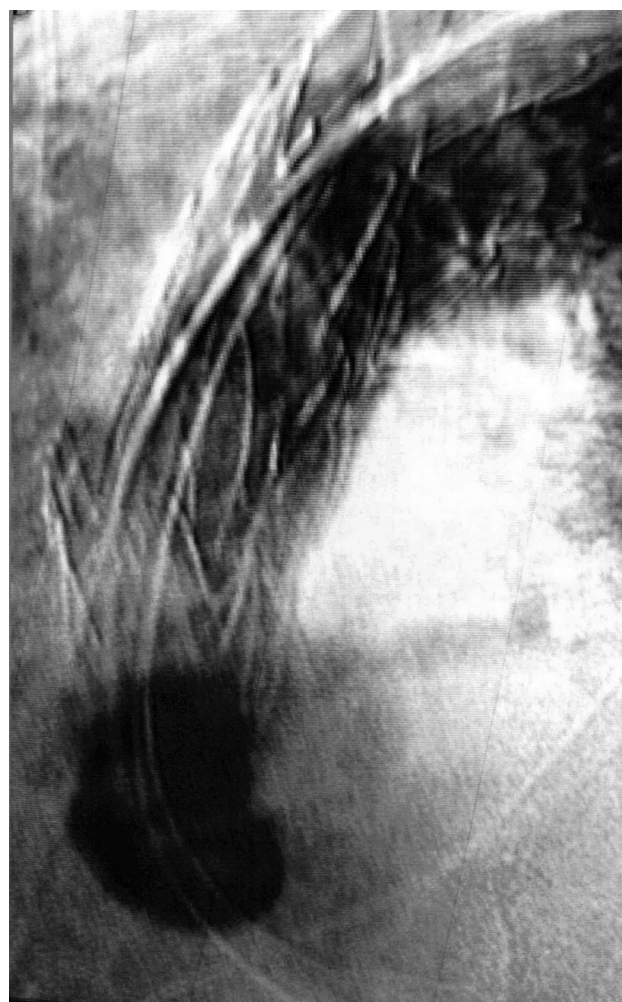

Fig. 2 – Guia rígida posicionada dentro do ventrículo esquerdo

aórtica e adentrando a cavidade ventricular esquerda. Induzida hipotensão arterial na paciente e posicionado o stent acima dos óstios coronários. Os óstios coronários não foram cateterizados, simplesmente marcados na aortografia, visando ao correto posicionamento da prótese logo acima da origem do óstio direito. Assim sendo, as artérias coronárias não foram seletivadas, apenas contrastadas em modo de aquisição angiografia por subtração digital (ASD), para marcar a distância da artéria coronária direita do orifício de entrada da dissecação. A guia rígida foi posicionada dentro do ventrículo esquerdo, uma vez que a própria ogiva do dispositivo teve que ser posicionada transvalvar (Figura 2).

A aortografia realizada nesse momento confirmou a exclusão da falsa luz e a patência dos óstios coronarianos.

A paciente foi extubada na sala de cirurgia e encaminhada para a Unidade de Terapia Intensiva (UTI).

A evolução foi satisfatória, tendo a paciente recebido alta hospitalar sem realização de exame contrastado, por orientação do Serviço de Nefrologia. No seguimento ambulatorial, com *clearance* de creatinina abaixo de 25%, e a paciente bem clinicamente, optou-se pela não realização de exame de imagem com contraste apenas para controle e sem indicação clínica precisa, considerando-se a relação custo/benefício.

DISCUSSÃO

A utilização de uma endoprótese customizada é objeto de estudo como uma alternativa para a abordagem de lesões em aorta ascendente, portanto, reservando-se aos casos em que os pacientes não apresentem condições de suportar a cirurgia convencional, mas nem por isso necessitem menos a imediata resolução dessa importante doença da aorta. O tratamento endovascular para doenças da aorta é amplamente empregado nas situações de dissecação tipo B de Stanford [1], porém a utilização da mesma para tratamento de aorta ascendente constitui um desafio.

O procedimento tem técnica bem particular, exigindo preparo, aprimoramento e domínio apurados. A primeira descrição de utilização de endoprótese para abordagem de dissecação de aorta do tipo A de Stanford foi feita em outubro de 2007 [3].

A utilização de stent em aorta ascendente tem na literatura como exemplo casos isolados com terapia híbrida. Foi relatado em 2007 um implante de stent, porém com paciente em circulação extracorpórea [4]. Casos mais recentes têm abordado a aorta ascendente para tratamento de pseudoaneurismas de forma endovascular [5]. Mais recentemente, em 2012, foi publicado um caso

de dissecação de aorta tipo A, que foi tratado com implante de stent e exclusão da falsa luz.

Nosso trabalho demonstra que essa técnica é factível e promissora, e o treinamento da equipe cirúrgica é primordial para sua execução, que quando bem treinada pode abordar lesões aórticas complexas como dessa paciente, com orifício de entrada a 1 cm do óstio coronariano.

CONCLUSÃO

O resultado cirúrgico não depende somente do treinamento da equipe, atenção particular deve ser dada à endoprótese como a força radial adequada fixação e não deslocamento da mesma, o que comprometeria, nos casos de lesões justaostiais, a oclusão da entrada da falsa luz e poderia obstruir os ramos supra-aórticos. O reparo endovascular de doenças da aorta ascendente ainda é incipiente e não apresenta relevância estatística quanto à mortalidade a médio prazo, requerendo maior período de acompanhamento dos pacientes submetidos a novas técnicas para firmar o seu sucesso.

REFERÊNCIAS

1. Albuquerque LC, Braile DM, Palma JH, Saadi EK, Almeida RMS, Gomes WJ, et al. Diretrizes para o tratamento cirúrgico das doenças da aorta da Sociedade Brasileira de Cirurgia Cardiovascular: atualização 2009. Rev Bras Cir Cardiovasc. 2009;24(2 supl. 1):7-33.
2. Borst HG, Heinemann MK, Stone CD. Surgical treatment of aortic dissection. New York: Churchill Livingstone; 1996. p.357.
3. Senay S, Alhan C, Toraman F, Karabulut H, Dagdelen S, Cagil H. Endovascular stent-graft treatment of type A dissection: case report and review of literature. Eur J Vasc Endovasc Surg. 2007;34(4):457-60.
4. Dias RR, Silva IA, Fiorelli AI, Stolf NAG. Tratamento híbrido com endoprótese não recoberta nas dissecações agudas da aorta tipo A. Rev Bras Cir Cardiovasc. 2007;22(4):495-7.
5. Saadi EK, Moura L, Zago A, Zago A. Endovascular repair of ascending aorta and coronary stent implantation. Rev Bras Cir Cardiovasc. 2011;26(3):477-80.