

# COMPARAÇÃO FUNCIONAL E RADIOGRÁFICA DA INSTRUMENTAÇÃO ANTERIOR E POSTERIOR PARA CORREÇÃO DA ESCOLIOSE IDIOPÁTICA DO ADOLESCENTE

FUNCTIONAL AND RADIOGRAPHIC COMPARISON OF ANTERIOR AND POSTERIOR INSTRUMENTATION FOR THE CORRECTION OF ADOLESCENT THORACIC IDIOPATHIC SCOLIOSIS

Juliano Silveira Vieira<sup>1</sup>, Carlos Fernando Pereira da Silva Herrero<sup>1</sup>, Maximiliano Aguiar Porto<sup>1</sup>, Vincent Arlet<sup>3</sup>, Helton Luiz Aparecido Defino<sup>2</sup>

## RESUMO

**Objetivo:** Estudo retrospectivo comparando resultados da IA e da IP em pacientes operados com o diagnóstico de EIA (tipo 1 de Lenke). **Métodos:** Os resultados de 24 pacientes com idade de 11 a 18 anos com EIA tipo Lenke I e submetidos a tratamento cirúrgico por meio da abordagem anterior (12 pacientes) ou posterior (12 pacientes) foram comparados. Todos os pacientes foram operados pelo mesmo cirurgião e seguidos por um período mínimo de cinco anos. As variáveis de comparação incluíram: correção sagital e coronal, distância da vértebra apical a linha média, rotação da vértebra apical, número de vértebras instrumentadas e variáveis funcionais por meio do questionário SRS-22. Os dados obtidos foram analisados com a versão 9 do programa SAS. Os dois grupos foram comparados com o teste *t* de Student com um nível de significância de 5% (0,05). **Resultados:** A correção da curva no plano frontal no pós-operatório imediato ( $p = 0,031$ ), tardio ( $p = 0,043$ ) e também a rotação da vértebra apical no pós-operatório imediato ( $p = 0,002$ ) e tardio ( $p = 0,021$ ) no grupo de pacientes submetidos à correção por meio da abordagem anterior. O número de vértebras instrumentadas foi  $7,69 \pm 1,38$  no grupo de pacientes submetidos a IA e  $11,38 \pm 2,92$  na IP ( $p = 0,021$ ). A avaliação funcional (SRS-22) não demonstrou diferença significativa ( $p > 0,05$ ) entre os grupos. **Conclusão:** O grupo de pacientes submetidos à correção da escoliose por instrumentação anterior apresentou maior correção no plano frontal, maior derrotação da vértebra apical e menor número de vértebras artrodesadas.

**Descritores** – Escoliose; Torácica; Coluna Vertebral/anormalidades; Instrumentos Cirúrgicos

## ABSTRACT

**Objective:** To evaluate and compare the results of AI and PI in patients diagnosed with Lenke type I curves who were treated surgically. **Methods:** The results of 24 patients aged 11 to 18 years with Lenke type I idiopathic scoliosis who underwent surgery with anterior (12 patients) or posterior (12 patients) instrumentation were compared. All patients were operated by the same surgeon and were followed up for a minimum period of five years. Variables for comparison include: coronal and sagittal correction, distance from apical vertebra to midline, apical vertebral rotation, number of instrumented vertebrae and functional variables by means of the SRS-22 questionnaire. The data obtained were analyzed with the SAS program, version 9. The two groups were compared with a 2-tailed Student's *t*-test with a level of significance set at 5% (0.05). **Results:** The correction of the curve on the frontal plane was higher at immediate ( $p=0.031$ ) and late postoperative ( $p=0.043$ ) as well the apical vertebral rotation during immediate ( $p=0.002$ ) and late ( $p=0.019$ ) evaluation in the anterior spinal fusion group. The number of instrumented vertebrae was  $7.69 \pm 1.38$  in the anterior spinal fusion patients and  $11.38 \pm 2.92$  in the posterior spine fusion patients ( $p=0.021$ ). Functional assessment (SRS-22) showed no significant difference ( $p > 0.05$ ) between groups. **Conclusion:** Anterior spine fusion patients presented greater scoliosis correction on frontal plane, greater derotation of apical vertebrae and smaller number of fused vertebrae.

**Keywords** – Scoliosis; Thoracic; Spine/abnormalities; Surgical Instruments

1 – Pós-Graduando do Departamento de Biomecânica, Medicina e Reabilitação do Aparelho Locomotor do Hospital das Clínicas da Faculdade de Medicina de Ribeirão Preto – USP – Ribeirão Preto, SP, Brasil.

2 – Prof. Titular do Departamento de Biomecânica, Medicina e Reabilitação do Aparelho Locomotor do Hospital das Clínicas da Faculdade de Medicina de Ribeirão Preto – USP – Ribeirão Preto, SP, Brasil.

3 – Professor de Cirurgia Ortopédica, Professor de Neurocirurgia – Departamento de Cirurgia Ortopédica da Universidade de Virgínia Cátedra de Pesquisa de Deformidades da Coluna Vertebral, King Saud University

Trabalho realizado no Hospital das Clínicas da Faculdade de Medicina de Ribeirão Preto – USP – Departamento de Biomecânica, Medicina e Reabilitação do Aparelho Locomotor – Ribeirão Preto, SP, Brasil.

Correspondência: Helton L.A. Defino, Av. Bandeirantes, 3.900, 11º andar – 14048-900 – Ribeirão Preto, SP, Brasil. E-mail: hldefin@fmrp.usp.br

Trabalho recebido para publicação: 09/11/09, aceito para publicação: 26/04/10.

## INTRODUÇÃO

O tratamento cirúrgico da escoliose idiopática do adolescente (EIA) é controverso, assim como a via de acesso e o tipo de instrumentação para a correção das curvas<sup>(1-4)</sup>. O tratamento por meio da abordagem posterior era o método preferido tendo sido aperfeiçoado com o aprimoramento dos implantes mantendo-se como o método mais empregado<sup>(5,6)</sup>. No início do tratamento cirúrgico o uso de haste de Harrington era o padrão. Em meados de 1980, um sistema de haste e ganchos multissegmentares tornou-se popular e, mais recente, a fixação pedicular tornou-se a técnica preferida para correção da escoliose<sup>(5)</sup>. A abordagem anterior foi no início utilizada para correção de curvas lombares e toracolombares, e após recomendada também para o tratamento de curvas torácicas. As vantagens da abordagem anterior incluem artrodeses curtas, a preservação da musculatura posterior do tronco, e uma maior força de correção aplicada na vértebra apical, resultando em melhor correção tridimensional da deformidade. Entretanto, a abordagem anterior é uma cirurgia com maior morbidade e o tratamento de possíveis complicações relacionadas aos implantes requer soluções mais complexas<sup>(2-4,6)</sup>.

O objetivo do presente estudo foi comparar retrospectivamente os resultados de pacientes com EIA e curva tipo Lenke I, operados pelo mesmo cirurgião e com seguimento mínimo de cinco anos, através de variáveis clínicas, radiológicas e funcionais, que foram prospectivamente armazenadas em um banco de dados.

## MATERIAL E MÉTODOS

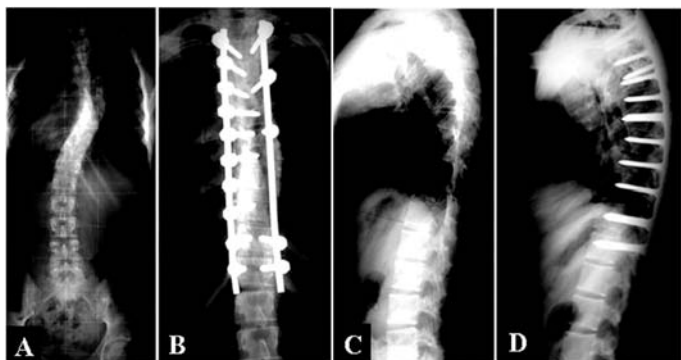Analizados os registros de 24 pacientes portadores de EIA Lenke 1, operados pelo mesmo cirurgião e que estavam inseridos no banco de dados Scolisoft<sup>(7)</sup>. Os pacientes foram divididos em dois grupos. O primeiro grupo submetido à instrumentação anterior da coluna vertebral (IA) com um sistema de haste única e o segundo grupo foi tratado com instrumentação posterior (IP) com sistema de parafusos pediculares. O número de pacientes em cada grupo foi ajustado de acordo com o número de pacientes submetidos à IA, que foi menor do que o número de pacientes submetidos à IP. Os 12 pacientes do grupo PSF foram selecionados em uma randomização do banco de dados e desta forma o número de pacientes comparados foi o mesmo em cada grupo. Apenas pacientes submetidos a um único procedimento cirúrgico para correção da deformidade sem o uso de tração pré-operatória foram incluídos nos grupos. Os dois grupos de pacientes foram comparados por meio de estudo estatístico (*two-tailed Student t-test* com o nível de significância estabelecido em 5% –  $p < 0,05$ ), considerando o número de pacientes, sexo, idade, sinal de Risser, ângulo de Cobb, cifose torácica entre T4-T12, translação da vértebra apical (TVA), distância entre a linha sacral central e o centro da vértebra apical, rotação da vértebra apical (RVA) pelo método de Nash e Moe<sup>(8)</sup>, não tendo sido observada diferença estatística entre os dois grupos ( $p > 0,05$ ) (Tabela 1).

**Tabela 1** – Valores pré-operatórios dos parâmetros estudados no grupo da instrumentação anterior (IA) e instrumentação posterior (IP) e resultado da comparação estatística entre os grupos. Observar que não ocorreu diferença estatística entre os parâmetros do estudo ( $p > 0,05$ ).

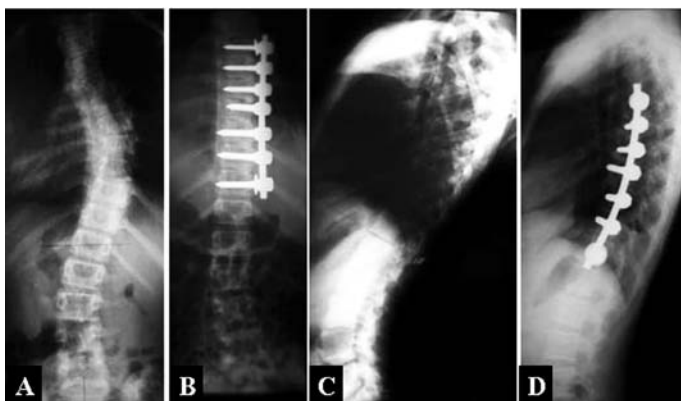
<b>Ângulo de Cobb</b>	Pré-operatório	51° ± 13,4	62,4° ± 11,9	0,057	
	POI	14,53° ± 10,6	31,46° ± 10,67	0,032	(*)
	POT	21,76° ± 10,13	36,23° ± 9,09	0,046	(*)
<b>% Correção frontal</b>	POI	72,71% ± 19,69	52,76% ± 13,12	0,031	(*)
	POT	57,59% ± 17,92	40,69% ± 8,92	0,043	(*)
<b>TVA (mm)</b>	Pré-operatório	53,7mm ± 12,1	54,7mm ± 14,0	0,067	
	POI	9,78mm ± 9,26	11,7mm ± 1,18	0,058	
	POT	10,41mm ± 6,26	12,6mm ± 4,3	0,053	
<b>Cifose torácica T4-T12</b>	Pré-operatório	18,6° ± 11,30	25,60 ± 12,10	0,067	
	POI	22,07° ± 10,07	21,1° ± 7	0,092	
	POT	23,30° ± 9,44	23,07° ± 6,66	0,099	
<b>Número de vértebras artrodesadas</b>		7,69 ± 1,38	11,38 ± 2,92	0,021	(*)
<b>RVA</b>	Pré-operatório	1,5 ± 0,76	1,91 ± 0,75	0,061	
	POI	0,16 ± 0,37	0,66 ± 0,47	0,022	(*)
	POT	0,21 ± 0,44	0,73 ± 0,52	0,019	(*)

Para ambos os grupos, a indicação do tratamento cirúrgico foi baseada na progressão da curva acima de 35° em pacientes imaturos, acima de 50° em pacientes maduros, redução da cifose torácica, ou deformidade estética.

Um sistema de parafuso com encaixe lateral (USS Synthes®) foi utilizado para a correção anterior ou posterior com o uso exclusivo de parafusos monoaxiais e hastes de 6mm de diâmetro (Figuras 1 e 2).



**Figura 1** – Imagens radiográficas pré-operatórias (A e C) e pós-operatórias (B e D) de paciente submetido à instrumentação anterior.



**Figura 2** – Imagens radiográficas pré-operatórias (A e C) e pós-operatórias (B e D) de paciente submetido à instrumentação posterior.

No grupo IA o nível de artrodese incluiu todas as vértebras da medida do ângulo de Cobb. Se duas vértebras terminais estivessem paralelas, a mais caudal era selecionada como a vértebra mais distal instrumentada (LIV). O acesso cirúrgico foi obtido no lado convexo da curva por meio de incisão cirúrgica única e toracotomia interna dupla. Os discos intervertebrais localizados entre os limites proximal e distal da curva foram removidos e seus espaços preenchidos com enxerto ósseo de costela. O sistema de haste rígida única (haste de 6mm) foi utilizado para correção e fixação, com os parafusos sendo inseridos na superfície lateral dos corpos vertebrais.

No grupo IP, o limite superior da instrumentação foi a vértebra neutra. O limite distal foi definido de acordo com as marcações em inclinação. O plano sagital também foi considerado na seleção das vértebras proximal e distal a serem instrumentadas, teve-se em mente a presença de cifose proximal na determinação da extensão proximal da artrodese e a presença de cifose toracolombar para o nível distal. O LIV foi considerado como sendo a vértebra estável e a artrodese foi estendida até a coluna lombar média ou baixa para evitar o risco de descompensação nos pacientes imaturos que apresentavam rotação da vértebra terminal.

No grupo IP, a instrumentação com parafuso foi realizada de modo uni ou bipedicular em cada nível. A correção foi atingida por meio de manipulação dos parafusos nas vértebras apicais e derrotação da haste. Correção adicional foi obtida através da compressão da curva na convexidade, distração na concavidade ou por modelação da haste. Osso autógeno local e da crista ilíaca foi utilizado como enxerto ósseo.

As variáveis avaliadas foram: ângulo de Cobb, cifose torácica entre T4-T12, translação da vértebra apical (TVA), distância entre a linha sacral central e o centro da vértebra apical, rotação da vértebra apical (RVA) pelo método de Nash e Moe<sup>(8)</sup>, número de vértebras instrumentadas e a porcentagem de correção da curva nos planos frontal e sagital. As avaliações ocorreram no período pré-operatório, durante o período pós-operatório imediato e na avaliação tardia.

A avaliação funcional foi realizada utilizando o questionário SRS-22 (*Scoliosis Research Society*)<sup>(9)</sup> que considera a função, dor, autoimagem, saúde mental e satisfação com o tratamento como variáveis de avaliação.

Os dois grupos de pacientes foram comparados estatisticamente usando o *two-tailed Student t-test* com igual variação entre duas amostras, com o nível de significância estabelecido em 5% ( $p < 0,05$ ).

## RESULTADOS

No grupo IA, 11 eram do sexo feminino e um do sexo masculino, com a idade variando de 11 a 23 anos (média:  $15,9 \pm 2,4$ ). O sinal de Risser foi classificado como III em cinco pacientes (41,6%), IV em cinco (41,6%), e V em dois (16,6%). A vértebra apical foi T7 em um paciente (8,3%), T8 em seis pacientes (50%), T9 em três (25%), e T10 em dois (16,6%). A distância da vértebra apical à linha média, que passa através do centro de L5 no plano frontal, variou de 28 a 90mm

(média:  $53,73 \pm 12,1$ mm). Entre os pacientes submetidos à correção anterior, a vértebra proximal foi T5 em sete pacientes (58,3%), T6 em quatro (33,3%), e T7 em um paciente (8,3%). A vértebra distal foi L2 em um paciente (8,33%), L1 em três pacientes (25%), T12 em três (25%), e T11 em cinco (41,6%). O ângulo de Cobb pré-operatório variou de  $30^\circ$  a  $70^\circ$  (média:  $51 \pm 13,4^\circ$ ) e cifose torácica pré-operatória (medida de T4 a T12) variou de  $-4^\circ$  a  $50^\circ$  (média:  $18,6^\circ \pm 11,3^\circ$ ). De acordo com a classificação de Lenke<sup>(10)</sup>, o modificador lombar era do tipo A em oito pacientes (66,6%), do tipo B em três pacientes (25%), e do tipo C em um paciente (8,33%). De acordo com a mesma classificação (16), o modificador torácico foi negativo em dois pacientes (16,6%), normal (N) em nove pacientes (75%), e positivo em um paciente (8,33%). A rotação vertebral, determinada pelo método de Nash e Moe<sup>(8)</sup>, foi classificada como III em dois pacientes (16,6%), II em dois pacientes (16,6%), e I em oito pacientes (66,6%) (Tabela 1).

No grupo IP, 11 pacientes eram do sexo feminino e apenas um do sexo masculino, com idades variando de 11 a 20 anos (média:  $14,54 \pm 2,57$  anos). O sinal de Risser foi classificado como III em quatro pacientes (33,3%), IV em três (25%), e V em cinco (41,6%). A vértebra apical foi T8 em seis pacientes (50%) e T9 em seis pacientes (50%). A distância da vértebra apical à linha média, que passa através do centro de L5 no plano frontal, variou de 30 a 94mm ( $54,7 \pm 14,1$ ). A vértebra proximal foi T3 em três pacientes (25%), T4 em dois (16,6%), T5 em seis (50%), e T6 em um paciente (8,3%). A vértebra distal foi L2 em um paciente (8,3%), L1 em cinco pacientes (41,6%), T12 em dois pacientes (16,6%), e T11 em quatro (33,3%). O ângulo de Cobb pré-operatório variou de  $52^\circ$  a  $89^\circ$  (média:  $62,4 \pm 11,9^\circ$ ) e cifose torácica (medida de T4 a T12) variou de 6 a  $44^\circ$  (média:  $25,6 \pm 12,1^\circ$ ). De acordo com a classificação de Lenke<sup>(10)</sup>, o modificador lombar foi do tipo A em oito pacientes (66,6%), tipo B em três pacientes (25%), e tipo C em um paciente (8,33%). De acordo com a mesma classificação (16), o modificador sagital foi negativo em um paciente (8,33%), normal (N) em nove pacientes (75%) e positivo em dois (16,6%). A rotação vertebral, determinada pelo método de Nash e Moe<sup>(8)</sup>, foi classificada como III em três pacientes (25%), II em cinco (41,6%), e I em quatro (33,3%) (Tabela 1).

Não houve diferença estatística entre o grupo IA e o grupo IP com relação ao número de pacientes, sexo, idade, sinal de Risser, valores do ângulo de Cobb no plano frontal, cifose torácica, TVA (distância en-

tre a linha sacral central e o centro da vértebra apical), RVA, modificador lombar, e modificador sagital ( $p > 0,05$ ) (Tabela 1).

O seguimento pós-operatório variou de cinco anos a cinco anos e nove meses (média:  $65,25 \pm 3,05$  meses) para os pacientes do grupo IA e de cinco anos a cinco anos e oito meses (média:  $65,08 \pm 2,87$  meses) para os pacientes do grupo IP.

Os valores das variáveis radiológicas utilizadas para comparar os dois grupos estão listados na Tabela 2. Com relação à correção no plano frontal, diferença significativa foi observada entre os grupos IA e IP de acordo com o ângulo de Cobb durante os períodos pós-operatório imediato ( $p = 0,032$ ) e tardio ( $p = 0,046$ ).

A porcentagem média de correção das curvas escolióticas no plano frontal foi  $72,71 \pm 19,69\%$  no grupo de pacientes IA e  $52,76 \pm 13,12\%$  no grupo de pacientes IP. Durante o período pós-operatório tardio a correção média foi  $57,59 \pm 17,92\%$  para os pacientes IA e  $40,69 \pm 8,92\%$  para os pacientes IP. A porcentagem de correção da curva no plano frontal diferiu significativamente entre os pacientes IA e IP durante os períodos pós-operatórios imediato ( $p = 0,031$ ) e tardio ( $p = 0,043$ ).

A média de TVA foi de  $9,78 \pm 9,26$ mm durante o período pós-operatório imediato e  $10,41 \pm 6,26$ mm durante o período pós-operatório tardio no grupo IA, e  $11,78 \pm 1,18$ mm e  $12,6 \pm 4,3$ mm no grupo IP, respectivamente, sem diferença significativa entre os dois grupos em qualquer momento ( $p = 0,058$  e  $p = 0,053$ , respectivamente).

A cifose torácica (T4-T12) foi  $22,07 \pm 10,07^\circ$  durante o período pós-operatório imediato e  $23,30 \pm 9,24^\circ$  durante o período pós-operatório tardio no grupo de pacientes IA, e  $21,17 \pm 7^\circ$  e  $23,07 \pm 6,96^\circ$  nos pacientes IP, respectivamente, sem diferença significativa ( $p > 0,05$ ) entre os dois grupos.

O número médio de vértebras instrumentadas foi  $7,69 \pm 1,38$  nos pacientes IA, com as seguintes vértebras proximais sendo instrumentadas: cinco (38,46%) em T5, duas (15,38%) e T6 e T12, e uma (7,69%) e T7, T8, T10 e T12, respectivamente. A vértebra distal instrumentada no grupo IA foi: quatro (30,76%) em T11 e L3, e uma (7,69%) em T12, L1, L2 e L3. Nos pacientes IP, o número médio de vértebras instrumentadas foi  $11,38 \pm 2,92$ , com as seguintes vértebras proximais sendo instrumentadas: três (23,07%) em T3, nove (69,23%) em T4, e uma (7,69%) em T5. A vértebra distal instrumentada no grupo IP foi: três (23,07%) em T12, uma (7,69%) em L1 e L2, seis (46,15%) em L3, e duas (15,38%) em L4.

**Tabela 2** – Valores dos parâmetros estudados no grupo da instrumentação anterior (IA) e no grupo da instrumentação posterior (IP) no pré-operatório, no pós-operatório imediato e tardio. O asterisco (\*) indica a diferença significativa entre a IA e a IP ( $p < 0,05$ ).

<b>Sexo</b>	Masc	1	1
	Fem	11	11
<b>Idade</b>		11 a 23 anos (15,9 ± 2,4)	11 a 20 anos (14,5 ± 2,5)
<b>Risser</b>	III	5 (41,6%)	4 (33,3%)
	IV	5 (41,6%)	3 (25%)
	V	2 (16,6%)	5 (41,6%)
<b>Vértebra apical</b>	T7	1 (8,33%)	xxxxxxxx
	T8	6 (50%)	6 (50%)
	T9	3 (25%)	7 (50%)
	T10	2 (16,6%)	xxxxxxxx
<b>TVA</b>		28 a 90mm (53,7 ± 12,1)	30 a 94mm (54,7 ± 14,1)
<b>Vértebra proximal</b>	T3	xxxxxxxx	3 (25%)
	T4	xxxxxxxx	2 (16,6%)
	T5	7 (58,3%)	6 (50%)
	T6	4 (33,3%)	1 (8,33%)
	T7	1 (8,33%)	xxxxxxxx
<b>Vértebra distal</b>	T11	5 (41,6%)	4 (33,3%)
	T12	2 (25%)	2 (16,6%)
	L1	3 (25%)	5 (41,6%)
	L2	4 (8,33%)	1 (8,33%)
<b>Ângulo de Cobb</b>		30° a 70° (51 ± 13,4)	52° a 89° (2,4 ± 11,9)
<b>Cifose torácica (T4-T12)</b>		4° a 50° (18,5 ± 11,3°)	6° a 44° (22,6 ± 12,1)
<b>Modificador lombar (Lenke)</b>	A	8 (66,6%)	8 (66,6%)
	B	3 (25%)	3 (25%)
	C	1 (8,33%)	1 (16,6%)
<b>Modificador torácico (Lenke)</b>	Negativo	2 (16,6%)	1 (8,33%)
	N	9 (75%)	9 (75%)
	Positivo	1 (8,33%)	2 (16,6%)

Foi observada uma diferença significativa ( $p = 0,021$ ) no número de vértebras instrumentadas entre os dois grupos de pacientes.

A avaliação da AVR de acordo com o índice de Nash e Moe<sup>(8)</sup> mostrou o valor médio de  $0,16 \pm 0,37$  durante o período pós-operatório imediato e de  $0,21 \pm 0,44$  durante o período pós-operatório tardio nos pacientes IA e, respectivamente, valores de  $0,66 \pm 0,47$  e  $0,73 \pm 0,52$  nos pacientes IP, com uma diferença significativa sendo observada entre os grupos nos dois momentos da avaliação ( $p = 0,22$  e  $p = 0,019$ , respectivamente).

Um paciente no grupo IA apresentou déficit neurológico motor parcial no membro inferior direito, seguido de

recuperação completa após quatro meses. Não foi observada complicação cirúrgica no grupo de pacientes IP.

A percepção dos pacientes com relação à função, dor, autoimagem, função mental, e satisfação através do questionário SRS-22 (Tabela 3) não mostraram diferença significativa entre os dois grupos indicando que ambos os tratamentos preencheram as expectativas dos pacientes.

Os pacientes IA tiveram um escore médio de  $4,1 \pm 0,61$  para função, de  $4 \pm 0,77$  para dor, de  $3,9 \pm 0,79$  para função mental, de  $4,3 \pm 0,66$  para satisfação com o resultado cirúrgico, e de  $4,3 \pm 0,75$  para autoimagem (Tabela 3). Os pacientes IP tiveram um escore médio

**Tabela 3** – Resultados da avaliação funcional tardia de acordo com o questionário “SRS 22” no grupo de pacientes da instrumentação anterior (IA) e instrumentação posterior (IP).

SRS-22	IA	IP	p
Função	4,1 (± 0,61)	4,03 (± 0,35)	0,074
Dor	4 (± 0,77)	4,12 (± 0,28)	0,069
Autoimagem	4,3 (± 0,75)	3,92 (± 0,17)	0,071
Saúde mental	3,9 (± 0,79)	4,12 (± 0,31)	0,064
Satisfação com o tratamento	4,3 (± 0,66)	4,31 (± 0,24)	0,089

de  $4,03 \pm 0,35$  para função, de  $4,12 \pm 0,28$  para dor, de  $4,12 \pm 0,31$  para função mental, de  $4,31 \pm 0,24$  para satisfação com o resultado cirúrgico, e de  $3,92 \pm 0,17$  para autoimagem ( $p < 0,05$  para todos os domínios).

## DISCUSSÃO

O tratamento cirúrgico da EIA sofreu mudanças graças ao aprimoramento dos implantes e técnicas cirúrgicas para correção da deformidade. A melhoria dos implantes têm permitido maior grau de correção tridimensional das deformidades e maior liberdade de movimento durante o período pós-operatório, sem a necessidade de imobilização com órteses.

Os mais recentes sistemas de instrumentação anterior e posterior têm contribuído para o alcance de uma maior correção e estabilidade precoce, porém o conceito básico de obtenção de uma artrodese sólida e uma coluna vertebral balanceada na verdade não mudou. Entretanto, cirurgias para correção das escolioses, seja anterior ou posterior, não restaura a morfologia e função normal da coluna vertebral.

As curvas da EIA tipo I de Lenke típicas podem ser tratadas tanto pela instrumentação anterior como pela posterior. A abordagem posterior é a mais frequente, e a abordagem anterior, que era utilizada no tratamento de curvas lombares e toracolombares, foi expandida e passou a incluir o tratamento da escoliose torácica, por meio de toracotomia aberta convencional ou por meio de abordagem minimamente invasiva.

O presente estudo é retrospectivo e procurou avaliar e comparar os resultados de duas modalidades de tratamento cirúrgico utilizadas pelo mesmo cirurgião para o tratamento das curvas tipo Lenke I, cujos dados foram prospectivamente armazenados em um banco de dados especificamente elaborado para o registro de pacientes com deformidades. A indicação da abordagem anterior

ou posterior não obedeceu a critérios de randomização, e foi influenciada pela filosofia de tratamento vigente na época da realização do tratamento. Alguns princípios de tratamento empregados nesse grupo de pacientes não são mais utilizados, refletindo a rápida evolução da cirurgia para escoliose e de seu conceito na última década.

O presente estudo confirma a possibilidade de artrodesar a coluna vertebral torácica com instrumentação anterior e de poupar níveis distais conforme cita a literatura<sup>(2,6)</sup>. No entanto, a importância de preservar vértebras na região proximal da coluna lombar em termos de prevenção de dor lombar futura, em contraste às vértebras lombares distais pode não ser relevante<sup>(2)</sup>. Em teoria, os pacientes que tiveram IA apenas até T11, T12 e L1 não interferiu na mobilidade da coluna lombar porém as vantagens desta artrodese mais curta ainda não foram demonstradas. A maior mobilidade da coluna lombar pode explicar a maior correção da curva compensatória lombar em pacientes submetidos a IA. A prevalência da dor lombar está relacionada com o nível distal de instrumentação<sup>(11,12)</sup>. Entretanto existem relatos conflitantes no que diz respeito ao aumento da dor lombar com a artrodese da coluna lombar baixa<sup>(2,11,13)</sup>.

O número maior de vértebras artrodesadas por meio da abordagem posterior também é relacionado ao critério de seleção da LIV. Nós utilizamos a vértebra estável como a LIV com o intuito de reduzir o risco de descompensação<sup>(14-17)</sup> e em alguns pacientes estender a artrodese até o meio da coluna lombar. Enquanto isso, para a instrumentação anterior a LIV foi a vértebra inferior do ângulo de Cobb. O risco de descompensação coronal é de cerca de 20% e até 47% em curvas de tipo II de King quando a vértebra estável é a LIV<sup>(2,6,15,16)</sup>. Em alguns dos pacientes apresentados, a LIV estava na coluna lombar média ou baixa para evitar o risco de descompensar. A descompensação da curva lombar não foi observada em nenhum paciente IA ou IP em nosso estudo.

A maior correção obtida no plano frontal por meio da IA pode ter sido relacionada à remoção do disco intervertebral, que permitiu melhor realinhamento da coluna vertebral no plano frontal. A artrodese anterior da coluna vertebral tem demonstrado ter capacidade superior de correção comparada a artrodese posterior com ganchos segmentares e fios sublaminares<sup>(18,19)</sup>. Resultados similares foram reportados em outros estudos<sup>(2,4,20,21)</sup> e Potter *et al*<sup>(6)</sup> observaram que IP seletiva torácica principal utilizando instrumentação com

parafusos pediculares torácicos resultaram em melhor correção das curvas do que ASF com haste única rígida em curvas do tipo I de Lenke<sup>(6,20,21)</sup>.

No presente estudo, a correção no plano sagital não apresentou diferença entre os grupos IA e IP. Uma análise mais detalhada desta variável deveria dividir os grupos em pacientes hipocifóticos e normocifóticos, um fato que não foi possível devido ao pequeno tamanho da amostra. A técnica modificada de Cobb foi utilizada para avaliar a magnitude das curvas sagitais e a variabilidade do nível de transição entre a cifose torácica e a lordose lombar não foi levada em consideração<sup>(22)</sup>. No entanto, no relato de Betz *et al*<sup>(2)</sup>, a IA apresentou melhor correção do plano sagital em pacientes com uma hipocifose de menos de 20°. Uma hipocifose significativa tem sido considerada indicação para IA para corrigir a escoliose<sup>(2)</sup>.

Uma diminuição significativa da rotação da vértebra apical foi observada no grupo ASF. Resultados similares foram reportados por Kotowicki *et al*<sup>(4)</sup> após IA utilizando uma placa anterior de Poulliquen<sup>®</sup> comparada à instrumentação posterior com Cotrel-Dubousset<sup>®</sup>. Uma correção significativa da giba costal após a correção IA foi reportada previamente e acredita-se que o ponto de aplicação da força corretiva nos corpos vertebrais e encurtamento da coluna anterior da coluna vertebral são essenciais para obter derrotação vertebral dentro da curva<sup>(2,3)</sup>. Derrotação da vértebra apical é possível com manipulação de diferentes implantes, e foi relatada melhora significativa na rotação vertebral e torsão torácica de pacientes com IP com parafusos pediculares torácicos comparados a IA<sup>(6)</sup>.

As variáveis radiológicas constituem apenas parte dos resultados globais. Construções perfeitas são justi-

ficadas, mas não deveriam dominar o objetivo do tratamento cirúrgico<sup>(23)</sup>.

Na presente série nós não observamos nenhuma quebra da haste ou pseudartrose, reportadas por diversos autores<sup>(2,24)</sup>. Isto pode ser devido a preparação cuidadosa da superfície dos corpos vertebrais e pela remoção completa dos discos intervertebrais e placa vertebral terminal para a execução da artrodese interssomática, em combinação com o uso de uma haste mais rígida. Smith *et al*<sup>(25)</sup> não informaram nenhum caso de pseudartrose ou falha de implantes em uma pequena série de pacientes, apoiando o papel de hastes rígidas na IA.

Os resultados obtidos no presente estudo mostram que ambas as abordagens podem ser utilizadas no tratamento da escoliose do tipo I de Lenke, sem diferença nos resultados funcionais, embora algumas variáveis da avaliação radiográfica diferissem entre os grupos. Os objetivos do tratamento cirúrgico das curvas do tipo I de Lenke podem ser alcançados por ambos os métodos, embora a agressividade do método, complexidade da instrumentação, qualidade da artrodese da coluna vertebral, e custo do procedimento deveriam também ser considerados na escolha da abordagem terapêutica.

## CONCLUSÃO

O grupo de pacientes submetidos a correção cirúrgica das curvas do tipo I de Lenke apresentaram maior correção no plano frontal, maior derrotação da vértebra apical, e menor número de vértebras artrodesadas comparado ao IP. No entanto, a avaliação funcional por meio do questionário SRS-22 não mostrou diferença entre os pacientes submetidos a IA e IP.

## REFERÊNCIAS

1. Avanzi O, Landim E, Meves R, Caffaro MF, Umeta RS. Escoliose idiopática do adolescente: correlação entre parâmetros radiográficos de correção e resultado clínico de tratamento. *Coluna/Columna*. 2008;7(3):201-8.
2. Betz RR, Harms J, Clements DH 3rd, Lenke LG, Lowe TG, Shufflebarger HL, et al. Comparison of anterior and posterior instrumentation for correction of adolescent thoracic idiopathic scoliosis. *Spine (Phila Pa 1976)*. 1999;24(3):225-39.
3. Halm H, Niemeyer T, Halm B, Liljenqvist U, and Steinbeck J. [Halm-Zielke instrumentation in idiopathic scoliosis. Results in 25 consecutive patients with a minimum follow-up of 2 years]. *Z Orthop Ihre Grenzgeb*. 2000;138(1):22-8.
4. Kotwicki T, Dubousset J, Padovani JP. Correction of flexible thoracic scoliosis below 65 degrees--a radiological comparison of anterior versus posterior segmental instrumentation applied to similar curves. *Eur Spine J*. 2006;15(6):972-81.
5. Picetti GD 3rd, Ertl JP, Bueff HU. Anterior endoscopic correction of scoliosis. *Orthop. Clin North Am*. 2002;33(2):421-9.
6. Potter B K, Kuklo TR, Lenke LG. Radiographic outcomes of anterior spinal fusion versus posterior spinal fusion with thoracic pedicle screws for treatment of Lenke Type I adolescent idiopathic scoliosis curves. *Spine (Phila Pa 1976)*. 2005;30(16):1859-66.
7. Arlet V, Shilt J, Bersusky E, Abel M, Ouellet JA, Evans D, et al. Experience with an online prospective database on adolescent idiopathic scoliosis: development and implementation. *Eur Spine J*. 2008;17(11):1497-506.
8. Nash CL Jr, Moe JH. A study of vertebral rotation. *J Bone Joint Surg Am*. 1969;51(2):223-9.
9. Asher M, Min Lai S, Burton D, Manna B. The reliability and concurrent validity of the scoliosis research society-22 patient questionnaire for idiopathic scoliosis. *Spine (Phila Pa 1976)*. 2003;28(1):63-9.
10. Breadwell LM, Lenke LG, Gilden JJ. The Lenke classification of adolescent idiopathic scoliosis. *Coluna/Columna*. 2006;5(1):52-63.
11. Connolly PJ, Von Schroeder HP, Johnson GE, Kostuik JP. Adolescent idiopathic scoliosis. Long-term effect of instrumentation extending to the lumbar spine. *J Bone Joint Surg Am*. 1995;77(8):1210-6.
12. Hayes MA, Tompkins SF, Herndon WA, Gruel CR, Kopta JA, Howard TC. Clinical and radiological evaluation of lumbosacral motion below fusion levels in idiopathic scoliosis. *Spine (Phila Pa 1976)*. 1988;13(10):1161-7.
13. Dickson JH, Erwin WD, Rossi D. Harrington instrumentation and arthrodesis for idiopathic scoliosis. A twenty-one-year follow-up. *J Bone Joint Surg Am*. 1990;72(5):678-83.

14. Bridwell KH, McAllister JW, Betz RR, Huss G, Clancy M, Schoenecker PL. Coronal decompensation produced by Cotrel-Dubousset "derotation" maneuver for idiopathic right thoracic scoliosis. *Spine (Phila Pa 1976)*. 1991;16(7):769-77.
15. Lenke LG, Bridwell KH, Baldus C, Blanke K, Schoenecker PL. Cotrel-dubousset instrumentation for adolescent idiopathic scoliosis. *J Bone Joint Surg Am*. 1992;74(7):1056-67.
16. Lenke LG, Betz RR, Bridwell KH, Harms J, Clements DH, Lowe TG. Spontaneous lumbar curve coronal correction after selective anterior or posterior thoracic fusion in adolescent idiopathic scoliosis. *Spine (Phila Pa 1976)*. 1999;24(16):1663-71.
17. Richards BS, Birch JG, Herring JA, Johnston CE, Roach JW. Frontal plane and sagittal plane balance following Cotrel-Dubousset instrumentation for idiopathic scoliosis. *Spine (Phila Pa 1976)*. 1989;14(7):733-7.
18. Kovac V, Puljiz A, Smerdelj M, Pecina M. Scoliosis curve correction, thoracic volume changes, and thoracic diameters in scoliotic patients after anterior and after posterior instrumentation. *Int Orthop*. 2001;25(2):66-9.
19. Lenke LG, Bridwell KH, Baldus C, Blanke K. Preventing decompensation in King type II curves treated with Cotrel-Dubousset instrumentation. Strict guidelines for selective thoracic fusion. *Spine (Phila Pa 1976)*. 1992;17(8 Suppl):S274-S81.
20. Kuklo TR, Lenke LG, Won DS, Graham EJ, Sweet FA, Betz RR, et al. Spontaneous proximal thoracic curve correction after isolated fusion of the main thoracic curve in adolescent idiopathic scoliosis. *Spine (Phila Pa 1976)*. 2001;26(18):1966-75.
21. Kuklo TR, Lenke LG, Graham EJ, Won DS, Sweet FA, Blanke KM, et al. Correlation of radiographic, clinical, and patient assessment of shoulder balance following fusion versus nonfusion of the proximal thoracic curve in adolescent idiopathic scoliosis. *Spine (Phila Pa 1976)*. 2002;27(18):2013-20.
22. Mac-Thiong JM, Pinel-Giroux FM, de Guise JA, Labelle H. Comparison between constrained and non-constrained Cobb techniques for the assessment of thoracic kyphosis and lumbar lordosis. *Eur Spine J*. 2007;16(9):1325-31.
23. D'Andrea LP, Betz RR, Lenke LG, Harms J, Clements DH, Lowe TG. The effect of continued posterior spinal growth on sagittal contour in patients treated by anterior instrumentation for idiopathic scoliosis. *Spine (Phila Pa 1976)*. 2000;25(7):813-8.
24. Sweet FA, Lenke LG, Bridwell KH, Blanke KM, Whorton J. Prospective radiographic and clinical outcomes and complications of single solid rod instrumented anterior spinal fusion in adolescent idiopathic scoliosis. *Spine (Phila Pa 1976)*. 2001;26(18):1956-65.
25. Smith JA, Deviren V, Berven S, Bradford DS. Does instrumented anterior scoliosis surgery lead to kyphosis, pseudarthrosis, or inadequate correction in adults? *Spine (Phila Pa 1976)*. 2002;27(5):529-34.